Digitized by the Internet Archive
in 2015

https://archive.org/details/b22297911

DIE KRANKHEITEN

DER

NASENHÖHLE

UND DES

NASENRACHENRAUMES.

NACH EIGENEN BEOBACHTUNGEN

VON

Dr. CARL MICHEL,

SPECIAL-ARZT FÜR LARYNGO-, RHINO-CHIRURGIE UND OTIATRIE.

Mit 1 colorirten Tafel.

BERLIN, 1876.

VERLAG VON AUGUST HIRSCHWALD.

UNTER DEN LINDEN 68.

Das Recht der Uebersetzung wird vorbehalten.

Vorwort.

Als ich vor nunmehr sechs Jahren hier in Cöln meinen Wohnsitz nahm, lag es in meiner Absicht, mich ausschliesslich mit den Krankheiten des Halses und der Brust zu befassen. Nach und nach aber dehnte ich das Feld meiner Thätigkeit auf die Nasenhöhle, den Nasenrachenraum und schliesslich auf das Gehörorgan aus, gedrängt von dem einen zum andern, in Folge des innigen Zusammenhanges der Gebiete untereinander.

Die Schwierigkeiten waren zwar für mich als Autodidacten nicht gering, aber ich wurde belohnt durch überraschende Heilerfolge; bald sammelte sich ein reichhaltiges Material an, und so wurde ich in den Stand gesetzt, in Bezug auf Erkenntniss und Behandlung der Krankheiten der Nasenhöhle und des Nasenrachenraumes eine ansehnliche Zahl neuer Thatsachen aufzufinden.

Hierüber zu berichten ist der Zweck vorliegender Schrift.

Cöln a/Rhein, den 1. Februar 1876.

Dr. Carl Michel.

Einleitung.

Die Nasenhöhle ist bisher — es kann dies nicht bestritten werden — mit einer Geringschätzung behandelt worden, welche mindestens auffallend ist, gegenüber dem Umstande, dass sie den natürlichen Respirator darstellt, dass sie einer der wichtigsten Functionen — der Athmung — dient, dass sie dem Wohllaute der Sprache unentbehrlich und das Organ eines besonderen, wenn auch untergeordneten Sinnes, des Geruches ist.

In den Lehrbüchern wird über das Kapitel der Krankheiten derselben mehr oder weniger rasch hinweggeeilt; man findet überall fast die gleiche ganz allgemein gehaltene Darstellung von der Epistaxis, den Nasenpolypen, bösartigen Geschwülsten, groben Zerstörungen, Verletzungen des äusseren Gerüstes auf wenigen Seiten zusammengedrängt. Die pathologische Anatomie beschäftigte sich auch, wie es scheint, selten, mehr zufällig mit dem Gegenstande, sonst müsste z. B. das Wesen der Ozaena längst erklärt, das Irrthümliche der bisherigen Anschauung längst aufgedeckt worden sein.

In der Praxis ist es durchaus nicht üblich, die Höhle zu untersuchen, zu durchforschen — obgleich das Speculum leichter zu handhaben ist, als das Laryngo- oder Pharyngoscop — man hebt die Nasenspitze etwas und gebraucht die allgemeinen Bezeichnungen „hoch oben in der Nase“ oder „in der Tiefe der Nase.“ Es kann daher nicht Wunder nehmen, dass die Diagnose und Therapie der Krankheiten der Nasenhöhle noch sehr im Argen liegen, dass Scropheln, Geschwüre noch immer eine grosse Rolle spielen, dass Nasendouche, Schnupfwasser, Soolbäder in zahllosen Fällen vergeblich oder mit kaum nennenswerthem, der Ausdauer des Patienten nicht entsprechendem Erfolge verordnet werden. Selbst Voltolini, dessen Buche*) ich die

*) Die Anwendung der Galvanocaustik im Kehlkopf, Rachen und in der Nasenhöhle etc. Wien 1872. Wilh. Braumüller.

erste Anregung verdanke mich mit der Nasenhöhle zu befassen, beschränkt sich, nachdem er die Nasenpolypenoperation geschildert hat, bezüglich der übrigen Krankheiten auf die Bemerkung, dass das Vorderende der unteren Muschel oft als ein birnförmiger Tumor in der äusseren Nasenöffnung erscheine.

In seinen laryngologischen Mittheilungen erwähnt Schrötter mit kurzen Worten die Behandlung der Ozaena, des chron. Catarrhs, der Polypen und Zaufal beschrieb im ärztlichen Correspondenzblatte (Prag 1874) Anomalieen in der Bildung der Nasenmuscheln.

Im Uebrigen jedoch ist mir nicht bekannt geworden, dass die Krankheiten der Nasenhöhle von Jemanden mit der von mir angestrebten Ausführlichkeit und Genauigkeit beschrieben, dass durch Beobachtung am Lebenden solche Resultate gewonnen wurden, wie ich in den Kapiteln „chronischer Catarrh, Ozaena, Syphilis der Nasenhöhle" niederlegte. In dem Abschnitte „Geschwülste" der Nasenhöhle wird man ebenfalls bezüglich der Diagnose wie Therapie soviel Fortschritt bemerken, dass daraus zur Genüge die Berechtigung erhellt, den Gegenstand neu bearbeitet zu haben.

Auch sei es mir gestattet darauf hinzuweisen, dass seit Semeleder's und Voltolini's ganz allgemeiner Schilderung von der Untersuchung der Nasenhöhle von vorne, in dieser Hinsicht Nichts mehr veröffentlicht wurde, dass im Vergleiche mit den Angaben dieser auf dem Gebiete der Pharyngoscopie so verdienten Forscher, meine Anweisung die Höhle zu untersuchen, systematischer, vollständiger genannt werden kann. Die Zahl der mit dem Speculum und Kalklicht*) innerhalb 4 Jahren von mir untersuchten kranken Nasenhöhlen beträgt gegen 4½ hundert; rechne ich dazu die 94 mit hypertrophischer Rachentonsille behafteten Patienten, deren Nasen auch einer genauen Inspection unterzogen wurden, so wie diejenigen, deren Nase gesund sich erwies bei Feststellung anderweitiger Affectionen des Halses, des Nasenrachenraumes, so kann ich sagen, wenigstens 8½ hundert verschiedene Nasenhöhlen inspicirt zu haben.

Die hierbei gemachten Erfahrungen habe ich mich bemüht in möglichst gedrängter Form darzustellen, weshalb es geboten war, die Mittheilung von Krankengeschichten — deren ich nach und nach eine ziemliche Anzahl anfertigte — auf's Nothwendigste zu beschränken.

---

*) Wertheimer's Methode mit kleinen Spiegeln die Nase zu untersuchen, konnte sich, weil zu mühsam, umständlich, keinen Eingang verschaffen.

Ich hatte auch keinen Grund eine Anatomie der Nase beizufügen, da ich nichts Neues, sondern höchstens eine Umschreibung des in anderen Werken Vorhandenen hätte liefern können.

Ist auch die Schrift dadurch unscheinbar an Umfang geworden, so hoffe ich doch nicht, dass daraus ein ungünstiges Vorurtheil oder ein Tadel hervorgehen wird.

In Bezug auf die Krankheiten des Nasenrachenraumes verhalten sich meine Mittheilungen gegenüber den Arbeiten von Voltolini, Meyer, Wendt, theils bestätigend, zum grössten Theile aber ergänzend, indem ich zeige, dass die Rachentonsille ausserordentlich oft in mittlerem Grade hypertrophisch vorkommt, die klinischen Zeichen und Diagnose mit dem Rachenspiegel beschreibe und ein Verfahren angebe, womit ohne Vorübungen rasch, bequem, gefahrlos die Geschwulst beseitigt werden kann.

Das Spiegelbild des Cav. phar. nas. überhaupt ist ein selbstständig entworfenes und möchte den Vorzug haben, dass es möglichst einfach ist und von demjenigen Theile, der am leichtesten zu sehen ist, von der hinteren Schlundwand seinen Ausgangspunkt nimmt.

Der Name Rhinoscopie wäre richtiger zu gebrauchen für die Specular-Untersuchung, während Pharyngoscopie diejenige des Rachenspiegels bezeichnete.

Den Krankheiten des Nasenrachenraumes sind einige Bemerkungen angeschlossen über die Folgen, die aus ihnen und der Verstopfung der Nase erwachsen für den Gesammtorganismus, für die Stimme und Sprache und über ihr Verhältniss zur Schwerhörigkeit.

Unter den Heilmitteln nimmt die Galvanocaustik den bedeutendsten Platz ein. Wer dieselbe richtig, unter sorgfältigem Gebrauche des Speculums anwendet, wird finden, dass sie für den Patienten das angenehmste und in Bezug auf Erfolg das sicherste, rascheste Mittel vorstellt. Dass ich nicht ein unbesiegbares Vorurtheil hege, mag ersichtlich werden, wenn ich gestehe, dass ich ein anderes Verfahren, welches jene Eigenschaften besässe, sofort vorziehen würde: denn so lange ein für caustische Zwecke genügend starker Strom noch nicht auf trocknem Wege erzeugt werden kann, sind Unbequemlichkeiten, lästige Umstände immer verbunden mit der Anwendung der Galvanocaustik. Die Instrumente, die ich verwende, sind die von Voltolini angegebenen; was mir zu modificiren nöthig erschien, ist an den betreffenden Stellen verzeichnet. Die Batterie ist die Middeldorpf'sche.*)

*) Zu beziehen durch Herm. Brade, in Firma Ernst Pischel, Breslau, Weidengasse.

In die Glascylinder giesse ich einige Male im Jahre etwa einen kleinen Theelöffel Quecksilber; es steigt dies an den Cylindern hinauf, während die Batterie arbeitet und in wenigen Augenblicken hat man, wenn es sofort nach dem Auseinandersetzen derselben geschieht, die Cylinder blank gemacht durch Verreibung des daranhaftenden Quecksilbers. Will eine schwarze Stelle schlecht weichen, so befeuchtet man den Waschlappen mit etwas Salpeter- oder besser concentrirter Schwefelsäure, fährt eben darüber und im Augenblick ist jene verschwunden. Eine Abspülung mit Wasser hat noch zu folgen, damit die Säure nicht später einfrisst.

Einen Trog zum Amalgamiren der Zinkcylinder habe ich daher nicht nöthig. Die Kohlen stehen immer im Wasser. Ich gebrauche stets dieselben Tonzellen, auch wenn an einem Tage die Batterie vier- und fünfmal zusammengesetzt wird; dieselben werden also weder gewässert noch getrocknet, wie früher dies vor jeder neuen Benutzung für unerlässlich galt.

Waren die Säuren nicht zu alt, so blieb, wie ich unzählige Male erfahren habe, der Strom drei Stunden lang gleich stark. Nachdem ich einmal damit vertraut geworden war, hat mir die Batterie, die ich weit über 1000 Mal zusammensetzte — im Rachen und in der Kehle verwende ich die Galvanocaustik auch — nie in der Art versagt, dass ich nicht sofort den Grund davon hätte auffinden und beseitigen können.

Die zu beobachtenden Regeln lassen sich in wenigen Worten zusammenfassen.

Sind die Säuren frisch oder nicht zu oft gebraucht,*) sind die Zinkcylinder gut amalgamirt, fett, glänzend, nicht matt, blind, so ist die Quelle des Stromes erschlossen. Glüht nun das Platin gar nicht oder nur schwach, trotzdem es bei etwaiger zu dicker Beschaffenheit dünner gefeilt oder geschlagen wurde, so liegt der Fehler an der Leitung. Entweder die Ringe, welche die Kohlen halten, sind an der Innenfläche nicht sauber oder die von ihnen und den Zinkelementen ausgehenden Drähte sind beschmutzt, oder in den Näpfchen ist zu

*) Die Salpetersäure erneure ich nach 3—6maligem Gebrauche, je nachdem die Batterie lange oder nur kurze Zeit stand; sie muss hell, nicht dunkel, schwarzgrün sein. Ist letztere ganz oder relativ frisch, die Leitung in Ordnung, der Strom aber nicht nach Wunsch, die Glühhitze schwach, so giesse ich etwa einen Theelöffel concentrirte Schwefelsäure aus einer kleinen Flasche in die Glasbehälter und erneure so die Schwefelsäure-Mischung.

wenig Quecksilber, die Drähte berühren es nicht, oder die vorderen kupferbeschlagenen Näpfchen sind beschmutzt oder es ist dies mit der Wechselscheibe der Fall. Dann können die aussen am Kasten befindlichen Hülsen zur Aufnahme der Zapfen der Leitungsschnüre oder die Zapfen selbst oxydirt, leitungsunfähig sein oder die Contactflächen im Handgriff sind durch vieles Stromschliessen oxydirt oder endlich die Leitungsdrähte, welche den Brenner tragen, berühren sich an irgend einer Stelle. Von den Wechselscheiben benutze ich fast stets diejenige, welche den stärksten Strom gibt, die Säule.

Bei verschiedenen Operationen waren zugegen: die Herren DDr. Feith, Rheinstaedter, Tenhof, Servaes, Fuchs, Vogel, Warnecke, Medicinalrath Schwarz, Böse von hier, Claus, Stabsarzt in Saarlouis, Kuntschert in Frankfurt, Hildebrand, Fischel in Vohwinkel, Nitsche in Mogilno, Kaatzer in Visselhörde.

Untersuchung der Nasenhöhle von vorne.

Ich bediene mich stets des von Voltolini modificirten Charrier-schen Speculums, womit die knorpelige Nase bedeutend erweitert wird. Es ist besser als das gefensterte Fränkel'sche, weil Trichter und Halbröhren die Lichtstrahlen auffangen und zusammenhalten. Meine Lichtquelle ist gewöhnlich die Kalklichtlampe (v. Bruns). Die bedeutende Schärfe ihres Lichtes gestaltet Untersuchung und Operationen bequemer, wie die gewöhnliche Kehlkopflampe, die jedoch auch ganz brauchbar ist.

Sonnenlicht eignet sich selbstverständlich am Besten um möglichst genau die Farben zu unterscheiden. Der zu Untersuchende sitzt, sein Kopf befindet sich in gewöhnlicher Haltung; wird nun mit dem Reflector Licht durch das Speculum in die Höhle geworfen, so fällt der Blick am Eingange der knöchernen Nasenhöhle zunächst auf das Vorderende der unteren Muschel. Der Kopf wird allmählich nach vorn herabgesenkt und man betrachtet indessen an der Seitenwand entlang die untere Nasenmuschel bis zum Choanen-Ende derselben. Ein mehr oder weniger breiter Lichtstrahl fällt zwischen Letzterem und Septum hindurch auf die hintere Wand des Nasenrachenraumes. Beim Schlucken oder Tonangeben sieht man diese deutlich sich bewegen, ein Theil des Gaumensegels und das untere Ende des Tubenwulstes werden sehr oft in kräftiger Hebung sichtbar.*)

Der freie Rand der Muschel bleibt durchschnittlich $\frac{1}{2}$—$\frac{3}{4}$ Cent. vom Boden der Nasenhöhle entfernt, der untere Nasengang ist völlig

---

*) Als Curiosum will ich erwähnen, dass einmal ein Patient mir erzählte, er könne beim Schnupfen die geschwellten hinteren Nasentheile mit der Zunge betasten. Er machte mir das Experiment vor und ich konnte mit dem Speculum ein zollgrosses Stück der Zunge spielen sehen hinter den Choanen; im Munde hing der weiche Gaumen auf der Unterfläche der Zunge. Das sog. Verschlucken der Zunge dürfte auf diese Art nur bewerkstelligt werden.

dem Blicke zugängig, bisweilen dringt dieser unter dem hinteren Ende der Muschel hindurch, meist ist jedoch der Spalt zwischen diesem und dem Boden der Nase zu schmal dazu.

Den manchmal von der einen Seite zur andern etwas ausgehöhlten, stets nach hinten abfallenden Nasenboden beleuchtet man am Besten bei stark gesenktem Kopfe.

Die convexe (obere) Fläche der Muschel zeigt vereinzelte Unebenheiten, herrührend von der rauhen Beschaffenheit des Knochens; sie kann bis zum hintersten Abschnitt, wo der mittlere Nasengang zu eng ist und die Muschel zu stark abfällt, sehr gut betrachtet werden.

Indem der Kopf rückwärts gebeugt wird, kommen die concave (untere) Fläche und der freie Rand der mittleren Muschel in Sicht, und soll letztere bis zu ihrem Vorderende verfolgt werden, so ist es nöthig, den Kopf vollständig in den Nacken zu bringen. Dabei bemerkt man, dass sie um einige Centimeter kürzer ist wie die untere Muschel, dass sie von der vorderen Nasenöffnung soviel weiter zurückbleibt als diese.

Die Muscheln, (die dritte sehr winzige ist in der Regel von vorne nicht sichtbar) sind bald abgeplattet flach, bald haben sie ausgeprägte Muschelform, springen in weitem Bogen ab von der Seitenwand. Alsdann sind die concaven Flächen breit entwickelt und vollständig zu beleuchten.

Im hinteren Abschnitte der Nasenhöhle kreuzen sich, besonders in engen Nasen, die Verlaufslinien der Muscheln, indem die mittlere von vorne und aussen, nach hinten und innen zieht; bei jungen Personen hängt die mittlere Muschel vorne schon senkrecht über dem Nasenboden, so dass es aussieht, als wenn sie nicht von der Seitenwand, sondern vom Dache der Nasenhöhle entspränge.

Unmittelbar über dem Vorderende der mittleren Muschel ist das abgerundete spitzwinklige Dach der Nasenhöhle zu sehen, jedoch gewöhnlich nur der vorderste Abschnitt desselben, weil zwischen mittlerer Muschel und Scheidewand in der Regel nur ein schmaler Spalt freibleibt.

Bei einigen Ozaenakranken aber mit sehr weiten Höhlen, in denen auch die auf den mittleren Muscheln hinten aufsitzenden dritten Muscheln stark entwickelt waren, konnte ich das Dach der Nasenhöhle von vorne bis zu den Choanen klar beobachten.

Ungefähr $1\frac{1}{2}$—2 Cm. über dem Choanenrand sah ich in diesen Fällen (meist links) ein rundes Loch oder einen Spalt, wodurch die

Sonde in eine Höhle führte, die nichts anderes, als die Keilbeinhöhle sein konnte. Das Dach der knorpeligen Nase liegt natürlich frei vor Augen.

Die Nasenscheidewand bietet sich zum weitaus grössten Theile dem Auge dar, ausgenommen ist der dem obersten Nasengange entsprechende kleine Abschnitt und für gewöhnlich der Choanenrand, der nur in breiten Nasen beleuchtet werden kann. Sie ist, wie bekannt, oft verbogen, sowohl im knorpeligen Abschnitt wie im knöchernen, und je nach dieser Ausbuchtung, ferner je nach der Zahl und Grösse der von der Scheidewand oder von der Crista nasal. am Nasenboden vorspringenden Dornfortsätzen oder Leisten, ist die eine Nasenhöhle enger wie die andere und unvollkommener zu besichtigen.

Die Farbe der Schleimhaut ist rosaroth, stellenweise gelblich, fleckig, von dem durchschimmernden Knochen und Knorpel. Sieht man genau zu, so stellt sich heraus, dass die rothe Farbe aus zahllosen, dicht zusammenstehenden, punktförmigen Gefässnetzchen hervorgeht.

Vorne an der Scheidewand ist oft ein hellrothes Stämmchen bis zum Nasenboden zu verfolgen; die concave Fläche, am häufigsten an der mittleren Muschel sichtbar, hat stets die helle Farbe des durchschimmernden Knochens.

Die Schleimhaut ist glatt, glänzend, liegt am Nasenboden, der Scheidewand, der mittleren Muschel mehr oder weniger fest auf, wie die Prüfung mit der Sonde lehrt; ebenso erkennt man die knochige Unnachgiebigkeit der mittleren Muschel und ferner dass die untere Muschel an der convexen Fläche, namentlich nach dem freien Rande hin, elastisch ist, dass man tiefer eindrücken muss um den Knochen durchzufühlen (in Folge des grösseren Blutreichthums-Schwellnetz Kohlrausch). Je mehr man sich dem hinteren Ende nähert, um so weicher fühlt sie sich an.

Die Berührung wird allenthalben sehr lebhaft empfunden, wo die Schleimhaut gesund, nicht gelockert oder verdickt ist; hierbei trifft es zuweilen ein, dass selbst starke kräftige Menschen plötzlich blass, übel, halb ohnmächtig werden. Manchmal entsteht Husten.

Untersuchung der Choanen-Mündung der Nasenhöhle und des Nasenrachenraumes.

Mit dem Rachenspiegel, der die hinteren Enden der Muscheln so viel als von Belang ist, erkennen lässt, kann und muss oft die Untersuchung vervollständigt werden. Nach dem Rathe Voltolini's benutzte ich stets kleine, runde, langgestielte Spiegel von etwa $1\frac{1}{4}$ bis $1\frac{1}{2}$ Cm. Durchmesser aus dickem Glase, das hellweiss, nicht grün auf der Bruchfläche aussieht. Der Stiel steht zur Spiegelfläche fast in einem rechten Winkel.

In der jüngsten Zeit bediene ich mich des, eigentlich für das Studium der Tubenspalte von mir angegebenen Nasenrachenspiegels*) mit besonderem Vortheil. Er wird erst in Winkelstellung gebracht durch Druck auf einen Hebel, wenn er sich im Rachen befindet; daher kann der Spalt zwischen Zungenrücken und Velumrand noch so klein sein, man wird nicht durch Berührung der Theile oder Druck auf die Zunge, Würgen, Unruhe erregen. Dasselbe wird noch ferner dadurch vermieden, dass der Stiel völlig ruhig bleibt bei den Bewegungen der Spiegelfläche. Der Umstand, dass die Spiegelfläche ($1\frac{1}{2}$ Cm. Durchmesser) ganz rechtwinklig gestellt werden kann, ermöglicht es, die ganze Hinterfläche des Gaumensegels und die hinteren Enden der unteren Nasenmuscheln oft vollständig zu betrachten, was sonst nur ausnahmsweise bei sehr weitem Schlundkopfe gelingt.

Der Patient soll den Mund weit öffnen, die Zähne zeigen, um die Lippen zurückzustreifen, die Zunge im Munde behalten, ruhig athmen, womöglich nicht an die Untersuchung denken.

Vor dem Velum wird die Zunge mit dem Spatel niedergehalten, — manchmal ist dieselbe so wenig widerspenstig, dass dies der gewöhnliche (bedeutend billigere) feststehende Spiegel besorgen kann — und nun führt man den Spiegel neben dem Zäpfchen vorbei oder bei grosser Räumlichkeit unter ihm hindurch bis dicht vor die hintere Rachenwand, verhüte jegliche Berührung, besonders vermeide man die Ausläufer der hinteren Gaumenbogen, wo am raschesten Würgen hervorgerufen wird.

Es wurde bisher meines Wissens von allen Seiten angerathen, sich zuerst das Septum im Spiegel aufzusuchen; ich halte es für be-

*) Zu beziehen von Instrumentenmacher Röser, Kaiserin Augusta, Halle, Cöln.

quemer, systematischer mit der hinteren Schlundwand zu beginnen, von hier aus das Cav. phar. nas. zu durchforschen.

Wird die Spiegelfläche in einem dem rechten Winkel sich nähernden stumpfen Winkel zur hinteren Wand gehalten, so erscheint letztere als eine rosarothe, feuchtglänzende Ebene im Spiegel; je mehr die Haltung, Stellung eine stumpfwinklige wird, je höher steigt der Blick an der hinteren Wand hinauf; man gewahrt bei genauer Betrachtung bald, dass die Fläche unregelmässig wird, man sieht entweder flache Grübchen oder lochartige ovale oder runde kleine Vertiefungen, oder seichte schmale oder breitere, klaffende Furchen; sie bezeichnen die Nähe des Schlunddaches und den Sitz der Rachentonsille. Im normalen Zustande dieses Drüsenlagers ist die von ihm bewirkte Unebenheit des Gewölbes so unbedeutend, so wenig in die Augen springend, ist die Umgebung dieser Vertiefungen so wenig hervorragend, sind die 2 bis 3 Längsleisten, welche die Furchen begrenzen, so niedrig, dass man, wie gesagt, genau zusehen muss, um sie zu erkennen.

Eine kleine Drehung des Spiegels nach rechts oder links bringt den Uebergang der hinteren Rachenwand in die Seitenwand zu Gesicht, also oben die Rosenmüller'sche Grube mit ihrer vorderen Begrenzung, dem Tubenwulste, der bisweilen durch kurze Schleimhautbrücken verbunden ist mit dem Grunde der Grube oder der hinteren Wand, resp. dem seitlichsten Theile der Rachentonsille. Es bedarf nur einer ganz geringen Senkung des Stieles und der Blick gleitet über dem Tubenwulst in die gelbweisse Tubenmündung.

Die Spiegelfläche wird nun wieder in die horizontale Lage gebracht, es erscheint von Neuem die hintere Wand des Schlundkopfes; senke ich jetzt mehr und mehr den Stiel, bringe ich dadurch die Spiegelfläche in eine mit der Längsachse des Nasenrachenraumes mehr paralelle Stellung, so verfolge ich zunächst den Uebergang der hinteren Wand, die Fortsetzung der Rachentonsille auf das Schlunddach, dann zeigt sich eine hellweisse oder gelbliche Stelle (alae vomeris) und plötzlich kommt nun die eine oder andere, bei grossem Spiegel kommen beide Choanen zum Vorschein.

Hell beleuchtet und zuerst natürlich sichtbar ist der obere scharfe Bogen; darunter weiter nach vorn, innerhalb der Nasenhöhle, erblickt man die oberste Nasenmuschel als eine helle Leiste, ganz nahe an die Scheidewand grenzend. Unter dieser, durch einen halbdunkeln Schatten — der obere Nasengang — getrennt, springt ein rund-

licher Wulst in die Augen, glatt an der Oberfläche von gelblich-rother oder grau-röthlicher Farbe. Es ist der hinterste Abschnitt der mittleren Muschel, sie liegt näher der Seitenwand, entfernter vom Septum, kann eine kleine Strecke in die Nasenhöhle hinein verfolgt werden und ragt am Freiesten in dieselbe, weil der mittlere Nasengang hier die grösste Weite besitzt.

Bei möglichst tiefer Senkung des Stieles tritt nun die untere Grenze des mittleren Nasenganges, die untere Muschel in's Gesichtsfeld. Gewöhnlich ist nur die obere Hälfte ihres hinteren Endes zu sehen, von rundlicher kolbiger Gestalt, hellgrau und glatt oder leicht höckerig an der Oberfläche und näher an die Scheidewand angrenzend als die mittlere Muschel.

Die untere Hälfte, wie auch der Boden der Nasenhöhle sind meistens unsichtbar, indem das Gaumensegel, das als eine blasse in der Mitte durch die Uvulabasis oft stark convexe Fläche erscheint, vorhangartig dieselben von einer Seite zur anderen verdeckt; in tiefen Rachenhöhlen aber, wo es möglich ist, den Spiegel diesen Theilen mehr gegenüber zu stellen, kann man den ganzen Umfang des hinteren Endes der unteren Muschel und den hintersten Abschnitt des Nasenbodens beleuchten; mit beweglichem Spiegel*) gelingt dies stets bei schlaffem Gaumensegel und nicht allzu engem Rachen. Die Scheidewand, die oben am Schlunddache gablich sich theilt (alae vomeris zur Aufnahme des rostrum sphenoidale) erscheint im Uebrigen als eine helle scharfe Leiste, senkrecht in die Mitte der Mündung der Nasenhöhle gestellt.

Zäpfchenheber sind nicht erforderlich, da der kleine Spiegel an jeder Uvula vorbei geführt werden kann.

Der Gaumenhaken, womit das Velum gewaltsam herabgezogen wird, hat nur einen beschränkten Nutzen; die Hinterfläche des Gaumensegels (reichlich versorgt vom Glossopharyng. und vagus) ist meist so reizbar, dass von hier aus reflectorisch ein Krampf des obersten Schlundschnürers erregt wird, wodurch der Kanal sich ringförmig so verengt, dass nur um den Haken herum etwas Licht hinaufgeworfen und die Mitte des Schlunddaches betrachtet werden kann.

Steigt das Velum schon beim leisesten Druck auf die Zunge oder beim blossen Oeffnen des Mundes sofort in die Höhe, ist der Rachen

---

*) In dem Instrumenten-Cataloge ist ein solcher, von Fränkel früher schon angegebener, verzeichnet.

von geringer Tiefe, z. B. bei Kindern, so gestaltet sich die Untersuchung oft sehr mühsam; geduldig ist der Spiegel vor der hinteren Wand zu halten, bis das Velum herabsinkt, dann gilt es rasch den günstigen Moment zu benutzen. Lässt man ein „On“ angeben (Voltolini) oder versteht der Betreffende stark hauchend hauptsächlich durch die Nase auszuathmen, so fällt das Velum ebenfalls für kurze Zeit herab und Licht kann hinaufdringen.

Ausserordentliche Neigung zum Würgen, das sich blitzschnell einstellt, wenn die Zunge kaum vom Spatel berührt wird oder der Mund eben aufgesperrt ist, bildet das unangenehmste Hinderniss. Mit Sicherheit aber lässt auch dieses sich beseitigen innerhalb weniger Tage, wenn der Patient zu verschiedenen Malen täglich vor dem Spiegel 20—30 Mal mit einem Löffelstiel die Zunge so tief niederdrückt, dass er das Zäpfchen und einen Theil der hinteren Rachenwand erkennen kann. Tritt Würgen ein, so soll er den Löffel entfernen, einige Minuten warten, bis das Ekelgefühl vorbei ist, und dann wieder von Neuem beginnen.

Aus dem Vorstehenden geht hervor, dass von der ganzen Nasenhöhle gewöhnlich nur das Dach und die convexe Fläche der mittleren Muschel — der oberste Nasengang also — eine Strecke von circa 2—2½ Cm. weit dem Blicke nicht zugängig sind.

Ist aber an diesen Stellen irgend Krankhaftes vorhanden, sei es eine noch so kleine Geschwulst, so muss sie herabhängen, sichtbar werden. Ein Geschwür, das der Aufsuchung werth wäre, ist so ausgedehnt, hat soviel Schwellung in seiner Umgebung, dass der Prozess dadurch an's Licht gebracht und entweder mit Speculum oder Rachenspiegel erkannt werden muss.

Ich glaube durch diese Darstellung bewiesen zu haben, dass die Nasenhöhle so vollständig als irgend eine andere Höhle des Körpers und für Heilzwecke absolut hinreichend beleuchtet und betrachtet werden kann. Ueber die Nebenhöhlen derselben wird bei der Ozaena abgehandelt werden.

Krankheiten der Nasenhöhle.

I. Der acute Catarrh.

Die Entstehung desselben ist, abgesehen von den Infectionskrankheiten, meistens zurückzuführen auf eine Abkühlung der erhitzten Haut, besonders der Füsse, die nach stärkerer Bewegung auf kaltem Boden gestellt worden, oder des Rückens. Zwischen Schultern und Hüften, wo die Kleidung nicht dicht anliegt, die Verdunstung der Wärme am raschesten vor sich gehen kann, spürt man die Kälte vor allem; ein unangenehmer Schauder überläuft uns und gleich darauf meldet sich ein scharfer Kitzel vorne in der Nase, gefolgt von kräftigem Niessen. Eine oder beide Seiten der Nasenhöhle sind undurchgängig für die Luft, ein wasserheller Schleim sammelt sich darin unaufhörlich, ist kaum zu bewältigen und nöthigt zum beständigen Gebrauche des Taschentuches. Nach einigen Tagen wird der Schleim dick und gelb, verschwindet nach und nach innerhalb 14 Tagen ganz, unter gleichzeitiger Oeffnung der Höhle.

Oft kommt es nur zu mehrmaligem Niessen, zu einem rasch vorübergehenden Anfalle von Verstopfung und gesteigerter wässeriger Secretion, z. B. bei längerem Aufenthalte im kalten Zimmer, Sitzen am undichten Fenster, oder beim Betreten des kalten Fussbodens gleich nach dem Aufstehen oder wenn Nachts ein Arm unter der Decke hervorgeholt und der kalten Zimmerluft einige Zeit ausgesetzt wird. Ob die an den verschiedenen Körpertheilen erfolgte Abkühlung den Blutinhalt der Nasenschleimhaut unter erhöhten Druck bringt, die Capillare sich erweitern und die Trigeminus-Enden dadurch gereizt werden (Mordhorst)*) oder ob der Kitzel eine Mitempfindung ist und dieser also auf reflectorischem Wege entsteht nebst Niessen, Erweiterung der Gefässe, Anschwellung der unteren Muschel, Schwellung der Schleimhaut und plötzlich vermehrte Ausscheidung, lasse ich dahin gestellt sein.

Sind die Nebenhöhlen stärker betheiligt, so macht sich dies bemerkbar durch mehr oder weniger heftigen Kopfschmerz, Druck über den Augen u. s. w.; es ist nicht nöthig bei diesen hinlänglich bekannten, häufig von anderen Catarrhen und Fieber begleiteten Erscheinungen länger zu verweilen.

*) Ursachen, Vorbeugung, Behandlung der Lungenschwindsucht. Berlin 1874. Fr. Enslin.

Die Specular-Inspection zeigt vor allem die untere Muschel stark aufgetrieben, so dass sie sowohl dem Nasenboden wie der Scheidewand innig angelagert ist. Ihre Schleimhaut ist glatt, lebhaft roth, die der Scheidewand und des Bodens, deren vorderster Abschnitt nur sichtbar, zeigt sich auch gelockert, abgehoben; von der mittleren Muschel wird nichts oder nur ein winziger Theil des vorderen Endes aufgefunden.

Der Rachenspiegel lässt die Muschelenden oedematös geschwollen grau oder grauröthlich, glänzend erkennen; die untere ragt häufig aus der Choane hervor. Ebenso ist die Scheidewand oft gleichmässig verdickt und intensiv roth oder grauroth. In Fällen heftigen Schnupfens berühren sich Muscheln und Scheidewand gegenseitig. Der ganze Schlundkopf ist lebhaft geröthet; die Tubenmündungen sind häufig durch Schwellung verengt, ihre gelbweisse Farbe ist einer mehr rosarothen gewichen, bisweilen bemerkt man ansehnliche Gefässreiser vom Velum dahingehen. Die Rachentonsille erscheint gleichmässig dunkel geröthet und ist in Folge der Schwellung deutlicher zu erkennen.

Die Therapie des acuten Nasencatarrhs anlangend, so steht im allgemeinen fest, dass er selten coupirt werden kann und seine Zeit ausdauern muss. Die Mischungen von Acid. carbol., Salmiakgeist, ferner Kal. hypermany, stark mit Wasser verdünnt und als Schnupfwasser gebraucht, machen die Nase vorübergehend frei, ob aber eine wesentliche Abkürzung des Schnupfens oft dadurch erzielt wird, kann ich aus Erfahrung nicht bestimmen.

Die plötzliche Einwirkung dieser Mittel dürfte weniger eine desinficirende als gefässverengende sein, woraus die Verkleinerung der gequollenen unteren Muschel und der Schleimhaut, Eröffnung der Höhle und Verminderung der profusen Wasserausscheidung hervorgehen. P. Niemeyer empfiehlt lauwarmes Bad mit nachfolgender kalter Douche.

Schwindet das Stadium der schleimig-eitrigen Secretion nicht von selbst, so bewähren sich ausgezeichnet Einblasuugen von Argent. nitric, 1 : 20 Talcum, die mit einer starken Glasröhre, die an einem Ende zum Aufschaufeln des Pulvers aufgeschnitten, am anderen halbrund gebogen, vom Mund aus bewerkstelligt werden.

Ueber das schaufelförmige 1—1½ Cm. weit mit Pulver gefüllte Ende wird ein fusslanger Gummischlauch gestreift, die Zunge mit dem Spatel niedergehalten, das gebogene Ende hinter das Velum hinaufgeschoben bis man am plötzlichen Nachlasse des Widerstandes fühlt,

dass die Mündung sich oberhalb der vom obersten Schlundmuskel und Gaumensegel bewirkten Zusammenschnürung befindet; eine kleine Drehung nach rechts oder links richtet jene auf die betreffende Choane. Nun blässt man kräftig in den Schlauch und sofort fliegt aus einem oder beiden Nasenlöchern eine kleine Wolke Pulver hervor.

Der Rachenspiegel zeigt die hinteren Muschelenden (die besonders gefässreich) mehr oder weniger völlig mit Pulver bedeckt, durch das Speculum sieht man Scheidewand, untere und mittlere Muschel auch bestäubt, doch nicht so dicht.

Manche Patienten bekommen sofort Kopfschmerz, Thränenfluss, Röthe der Augen, Schmerz über dem einen oder anderen Auge, Niessen, doch sind diese Erscheinungen nur kurze Augenblicke in unangenehmem Grade vorhanden, wenn das Pulver nicht stärker genommen wird.

Je nachdem sie ertragen werden, macht man 1—3 Einblasungen hintereinander. Es genügt eine ein- bis zweimalige Wiederholung etwa am 2. oder 3. Tage und der Schleim ist nicht mehr dick gelb, sondern hell, glasig, durchsichtig, normal.

Einblasungen von vorne wirken nicht so rasch und sicher. Sie werden mit einer geraden gläsernen Röhre ausgeführt, die auch durch einen Gänsefederkiel, der an einem Ende schaufelförmig ausgeschnitten ist, ersetzt werden kann. Die Mündung wird in den Naseneingang gebracht, dabei die Röhre jedoch horizontal nach hinten gehalten, nicht in die Höhe, damit nicht das Pulver beim Blasen in den Gummischlauch direct gegen das Dach der Nasenhöhle und mittleren Muschel, wo die Nerven Olfactorius und Ethmoidalis sich verbreiten, geschleudert werde, woraus heftiger, oft stundenlang anhaltender Kopfschmerz hervorgehen kann.

Nach der Einblasung findet man die Scheidewand, die convexe Fläche der unteren, die concave der mittleren Muschel, zum Theil auch das Schlunddach vom Pulver bestreut. Beabsichtigt man die eine oder andere Gegend besonders zu treffen, so kann durch eine kleine Drehung der Mündung nach rechts, links, oben oder unten, dies sicher geschehen.

Diese pulverförmige Anwendung der Arznei ziehe ich vor, weil sie bequemer auszuführen, weil das Pulver besser haftet, energischer wirkt, weil der Pinsel durch Anstossen an den Wänden der Nasenhöhle bald seine Flüssigkeit verliert, und bei Application vom Rachen aus, vom obersten Schlundschnürer und Gaumensegel schon ausgepresst ist, bevor die Choanen erreicht sind.

Bei heftiger Betheiligung der Nebenhöhlen werden kalte Aufschläge auf Stirn und Nase, Blutegel am Eingange der Nase und an der Nasenwurzel, Abführmittel, überhaupt antiphlogistisches Verfahren erforderlich und von Nutzen sein.

Verschiedene Male kamen Patienten vor, bei denen nach meiner Ansicht das schleimige eitrige Stadium in jenen Höhlen allein Monate lang fortdauerte. Ausser der mässigen Verstopfung der Nase gaben sie an, dass der gelbe, rahmartige Schleim sich zeitweise reichlich löse, in den Hals hinablaufe und dass ein eigenthümlich schlechter, fader Geruch ihnen davon Anzeige mache.

Die Untersuchung zeigte vor allem die untere Muschel normal, dagegen die mittlere Muschel, d. h. deren Schleimhaut stark hyperämisch und geschwollen, allenthalben der Scheidewand anliegend, den mittleren Nasengang sehr verkleinernd. Bei Berührung mit der Sonde erkannte man, dass sie von der Unterlage beträchtlich abgehoben war.

In einem Falle konnte ich, wenn mit der Sonde die intensiv geröthete, unter dem Vorderende der linken mittleren Muschel hervorquellende Schleimhaut auseinandergedrängt wurde, reichlich gelben Schleim herabträufeln sehen. Der Patient berichtete über häufigen linksseitigen Stirnkopfschmerz, der nach plötzlich eintretender Entleerung gelben Secretes vermindert werde; er litt ohne Zweifel an linksseitiger eitriger Stirnhöhlenentzündung. Stärkere Lösungen von Kali chloricum (2—3 Esslöffel auf 1 Liter Wasser) täglich zweimal angewendet (siehe wie bei Ozaena) in Verbindung mit Einblasungen, welche natürlich nicht die Nebenhöhlen selbst, sondern nur die innere Wand der Siebbeinhöhlen, die mittlere Muschel erreichen, jedoch hierdurch umstimmend wirken können, brachten in kurzer Zeit Heilung hervor.

Einige Personen klagten, seit längerer Zeit entweder täglich oder wöchentlich ein oder zweimal plötzlich ohne erkennbare Veranlassung beim Erwachen, Aufstehen oder im Augenblicke wo sie aus dem Zimmer in's Freie treten oder umgekehrt, heftiges Niessen und profusen wässerigen Ausfluss aus der Nase zu bekommen; nur sehr geringe oder gar keine Verstopfung sei damit verbunden, gelber Schleim werde nicht abgesondert, und ohne dass es hierzu käme verschwinde der Schnupfen oft innerhalb weniger Stunden oder Tage.*)

---

*) Sogenanntes Heufieber (Helmholz) habe ich nicht beobachtet.

Die Inspection der Nasenhöhle wies keinerlei Abnormität nach und glaubte ich bisher das Uebel auf übermässige Empfindlichkeit der Haut zurückführen und durch Abhärtung derselben vermittelst Morgens vorzunehmender kalter Abwaschung des ganzen Körpers bekämpfen zu müssen.

II. Der chronische Catarrh.

Er wird gewöhnlich Stockschnupfen genannt und meint man damit eine lange bestehende, zeitweilig mässigere, zeitweilig gänzliche Verstopfung der Nase, gepaart mit ausserordentlicher Schleimproduction und nasaler Sprache. Letztere offenbart sofort das Uebel, ist dem länger Zuhörenden unangenehm, erweckt Ekel und drückt dem Patienten den Stempel der Lächerlichkeit auf. In höheren Graden ist seine Gesichtsfarbe bleich und fahl, das Aussehen ein älteres, als dem wirklichen Alter entspricht; die Verstopfung, häufig unter Niessen acut sich steigernd, gewaltsames Herausschneuzen grosser Mengen zähen schleimig-eitrigen Secretes, das kaum entfernt, wieder von Neuem sich ansammelt; unruhiger Schlaf, allmorgentliches Würgen und Quälen, den im Nasenrachenraume angehäuften Schleim zu entfernen, alles dies gestaltet den Stockschnupfen zu einer sehr lästigen Plage.*)

Bisweilen ist die übermässige Schleimproduction ein hervorstechenderes Symptom als die Verstopfung. Theils beruht dieser Umstand darauf, dass die allmählich geringer gewordene Unwegsamkeit nicht bemerkt wurde, dass das Gefühl, wie eine gesunde Nase sein soll, abhanden gekommen ist, theils darauf, dass die betreffenden Nasenhöhlen weit sind und schon ansehnliche Schwellungen darin Platz finden, ohne auffallend den Raum zu beschränken.

Bei saftlosen, blutleeren Individuen mit blasser trockener Haut, ist hingegen die Absonderung oft sehr gering und die Verstopfung tritt nebst der stets vorhandenenen grossen Neigung zu acutem Catarrh in den Vordergrund.

Die nasale Sprache richtet sich natürlich nach dem Grade der Verstopfung.

Einen scharf durchdringenden üblen Geruch, Gestank wie bei der Ozaena findet man nie, jedoch manchmal einen schwachen, süsslichen, faden.

*) Ueber die Folgen, welche für den Gesammtorganismus daraus erwachsen, über nasale Sprache u. s. w. wird in einem besonderen Abschnitte verhandelt werden.

Sehr oft ist das Riechvermögen gestört; es kehrt aber selbst nach jahrelanger Beeinträchtigung oft in befriedigendem Maasse zurück im Laufe der Behandlung. Die Zahl der mit hypertrophischem chronischem Catarrh behafteten Patienten beträgt 81, darunter männlichen Geschlechtes 54, weiblichen 27, im Alter von 8—50 Jahren.

Untersuchung.

Das Speculum lässt zunächst in ausgesprochenen Fällen erkennen, dass das Vorderende der unteren Muschel geschwollen ist.

Diese Schwellung wechselt oft unter den Augen, verschwindet vorübergehend nach einer Blutung, besonders aus dem hinteren Abschnitte der unteren Muschel, nach einer Aetzung daselbst oder Bestreichen mit der Sonde (in Folge Contraction des Schwellnetzes), oft auch vermindert sie sich während der Betrachtung der Höhle, wahrscheinlich weil das Gefässnetz reflectorisch zur Contraction angeregt wird durch das Aufspannen der Nasenflügel.

Sie ist also nur ein Symptom, dessen alleinige Behandlung auf den Gesammtzustand keinen Einfluss hat. Sehr selten zeigt sich hier eine umschriebene Verdickung, meist ist die Oberfläche glatt, von grauer blasser Farbe.

Man findet nun bei näherer Betrachtung, dass die ganze Muschel aufgequollen, vergrössert ist, dass sie dem Septum grösstentheils anliegt, die Durchsicht in den Nasenrachenraum ist mehr oder minder aufgehoben. Ihre Oberfläche (convexe Fläche) ist gleichfalls glatt, bläulich-blass, nicht geröthet. Mit der Sonde muss man tief eindrücken, um auf die knöcherne Unterlage zu kommen; der Eindruck ist verschwunden, sobald die Sonde aufgehoben wird.

An der unteren concaven Fläche sieht man in den ältesten Fällen eine weisse, grobkörnige Masse, die ein froschlaichartiges Ansehen hat. Vorne füllt sie gewöhnlich nur den Raum zwischen Muschel und Nasenboden aus, hinten aber ist sie so reichlich vorhanden, dass sie unter dem Rande der Muschel hervorquillt und bis an die Scheidewand reicht. Der grösste Theil des unteren Nasenganges ist also dadurch unwegsam geworden.

Mit der Sonde fühlt sich die Masse weich an, von einer zur anderen Seite beweglich. Sie ist fast unempfindlich.

Die mittlere Muschel hat an ihrer concaven Fläche ebenfalls ein weissgraues schimmliges Ansehen. Am Rande, besonders am Vorderende, hat sich die verdickte Schleimhaut gesenkt, ist kamm-

artig verlängert, hin und her beweglich. Oft ist an der ganzen concaven Fläche die Schleimhaut gelockert, von der Unterlage abgehoben, wie die Sonde deutlich zu erkennen giebt.

Die Empfindung ist allenthalben bedeutend herabgesetzt.

An der Scheidewand habe ich beim Stockschnupfen nur ein Mal mehrere hahnkammartige, dicke, derbe Auswüchse gefunden gegenüber dem Vorderende der unteren Muschel.

Die hinteren Muschelenden erscheinen im Rachenspiegel hellgrau, höckerig, aufgetrieben, besonders an den unteren Muscheln, die oft aus den Choanen heraustreten, dem Velum aufliegen, bisweilen die Tubenmündungen zum Theil verdecken, sich vor dem Septum berühren und nur den oberen Theil desselben dem Blicke freilassen. In einem Fall, dem Ersten, den ich behandelte, waren die hinteren Enden der unteren Muscheln in fast glatte, daumendicke, graue Wülste verwandelt (siehe Zeichnungen).

Bisweilen ist auch die Scheidewand*) verdickt, höckerig, weissgrau zu sehen.

Den Nasenboden fand ich in weitaus den meisten Fällen glatt, gesund, dann und wann nur 1—2 rundliche Erhebungen am vorderen Eingang der Höhle

Entsprechend dem Grade des Uebels finden sich sämmtliche Veränderungen in einer Nase vor, oder es sind nur die unteren oder mittleren Muscheln, oder allein die hinteren Enden, auf beiden oder nur einer Seite verändert. Diejenige Höhle, die am weitesten ist, zeigt sich in der Regel am ausgeprägtesten erkrankt. Wo Dornfortsätze von der Scheidewand oder Verbiegungen der letzteren die Höhle verengen, können bedeutende Schwellungen nicht stattfinden, wodurch ausgebreitete Wucherungen der Schleimhaut, des Bindegewebes und der Drüsen hinten angehalten werden.

Die verengte Seite wird manches Mal ganz gesund gefunden oder es sind an den hinteren Enden die Muscheln in geringem Grade entartet.

In mehreren Fällen war die Scheidewand der Hauptsitz des Stockschnupfens.

Es zeigten die Muscheln mehr oder weniger normale Beschaffenheit, das Septum aber war in grosser Ausdehnung höckerig wie mit

---

*) Schon Semeleder beschrieb diese Veränderung, dgl. Schrötter in jüngerer Zeit in seinen Laryngologischen Mittheilungen vom Jahre 70—73.

Granulationen besetzt. In engen Nasen wird durch Reizung, Aufquellen derselben eine bedeutende Verstopfung hervorgebracht.

Ein Mal (Knabe von 8 Jahren) sassen auf beiden Seiten der Scheidewand, vorne gegenüber den Vorderenden der unteren Muscheln, so hohe Granulationen, dass sie mit der Schlinge abgetragen werden konnten; einige weiche Hervorragungen befanden sich auch auf der linken unteren Muschel vorne. An der Scheidewand war später eine weissgelbe, vertiefte, etwas rauhe Stelle — blossliegender Knorpel — zu bemerken.

In fünf anderen Fällen sah ich dreimal die Scheidewand, an der Grenze zwischen knorpeligem und knöchernem Septum dicht über dem Nasenboden perforirt. Anfangs war die runde etwa $\frac{3}{4}$—1 Cm. grosse Oeffnung durch die Granulationen dem Auge entzogen worden.

Wahrscheinlich liegt also eine Chondritis oder Perichondritis diesen Wucherungen zu Grunde.

In vielen Fällen waren gleichzeitig chronischer Rachencatarrh oder Hypertrophie der Rachen- oder der Gaumen-Tonsille, oder einige kleine weiche Polypen (an der mittleren Muschel) vorhanden.

Behandlung.

Die Therapie war bisher anerkanntermassen ziemlich machtlos gegen den Stockschnupfen, bei den Laien gilt er noch vielfach für unheilbar. Niemeyer sagt: „Der chronische Nasencatarrh ist eine überaus hartnäckige Krankheit, welche nicht selten jeder Behandlung spottet und mit wechselnder Intensität viele Jahre hindurch fortbesteht.“

In der Weber'schen Nasendouche nun glaubte man für die Krankheiten der Nasenhöhle ein Mittel von promptester Wirkung gefunden zu haben, aber die Erwartungen wurden nicht erfüllt. Treffend spricht sich Lucae darüber aus in einem Aufsatze: „Ueber einen neuen Zusammenhang zwischen Nasen- und Ohrkrankheiten.*)“ Er sagt: „Wenn ich von einer Heilung rede, so meine ich natürlich nur, dass es mit Hülfe des erwähnten Verfahrens (Nasendouche) in kurzer Zeit gelang durch Verminderung der Secretion sowie der Schwellung den vollständigen Nasenabschluss und somit auch die aus letzterem resultirenden Affectionen des Ohres zu heben. Keineswegs ist also damit gesagt, dass der chronische Nasencatarrh selbst in der angegebenen Zeit (von einigen Wochen) zu vollständiger Heilung gelangt sei, gegen

*) Archiv für Ohrenheilkunde, IV. Band, III. Heft, 1869

welchen ja bekanntlich die verschiedensten Mittel und so auch die Weber'sche Douche oft genug im Stiche lassen."

Dort, wo nur Hyperämie und einfache Schwellung der Schleimhaut besteht, der chronische Catarrh noch sehr jungen Datums ist, eigentlich noch nicht „Stockschnupfen" genannt werden kann, gelingt es wohl mit der Nasendouche oder Spritze, die ich vorziehe (siehe Ozaena) Heilung zu erzielen und zwar nach meiner Erfahrung innerhalb einiger Wochen, wenn Morgens und Abends ein Liter Wasser, worin 1—2 Esslöffel Kali chloric. gelösst sind, durch die Nase getrieben werden. Ungleich rascher aber wirken Einblasungen von Arg. nitric. 1 : 10 — 8 — 6 Talc., die von vorne und abwechselnd vom Munde aus etwa einen über den andern Tag in der beschriebenen Weise stattzufinden haben. Anstellige Personen können selbst mit der gekrümmten Röhre diese ausführen. An der unteren Muschel, an deren concaven Fläche, können, wenn die Schleimhaut gelockert, geschwellt ist, einige Aetzungen mit Argent. nitric. in Substanz stattfinden, die Heilung noch mehr zu beschleunigen.

Alten Catarrh („Stockschnupfen") geheilt zu haben in 1—2 Monaten, berichtet Schrötter,*) der Aetzungen mit Argent. nitric. in Substanz (auch schon von Niemeyer empfohlen) in Anwendung zieht. Mit seinem gedeckten Aetzmittelträger gelänge es ihm, so sagt er, meist leicht die betreffende Nasenmuschel oder auch das Septum mit einem weissen Schorfe in mehr oder minder beträchtlicher Ausdehnung zu überziehen. Vor allem ist auszusetzen, dass der Aetzmittelträger gerade und nicht knieförmig gebogen ist, damit er durch das Speculum (das Schrötter nicht zu gebrauchen scheint) unter Leitung des Auges angewandt werden kann; denn meistens ist die Nasenschleimhaut nur stellenweise erkrankt, wie oben geschildert wurde. (Ueber diffuse Entartung siehe S. 27). Dann aber verursachen diese Aetzungen, je mehr gesunde Schleimhaut an der mittleren Muschel getroffen wurde, um so intensiveren Kopfschmerz und wenn es an der Unteren geschieht Zahnschmerz, so dass die Patienten sehr angegriffen sind und oft einige Stunden auf's Bett sich legen müssen.

Nach jeder Aetzung sieht man die richtig getroffenen hinteren Muschelenden stark verkleinert, andern Tages aber wieder aufgequollen.

Sehr zahlreiche Aetzungen zum Theil unter Leitung des Rachenspiegels ausgeführt, weil nur die hinteren Enden der Muscheln ent-

*) Laryngologische Mittheilungen von 70, 71, 73.

artet, mussten in den ersten von mir behandelten Fällen geschehen, ehe die Nase wegsam blieb und das Uebel zur Heilung gebracht war.

Seit ich mit der Galvanocaustik vertraut wurde, fand ich in ihr ein Mittel, jeden Stockschnupfen, in wenigen Sitzungen*) auf eine ungleich schmerzlosere Weise sicher und ganz zu beseitigen.

Die Aetzungen unterliess ich von da an vollständig bei ausgesprochenen Fällen, glaube aber auch, ohne es versucht zu haben, behaupten zu dürfen, dass der Höllenstein, abgesehen von allem anderen, nicht im Stande ist, alte Schleimhauthypertrophien, Geschwülste, wie die im Nachfolgenden beschriebenen, erfolgreich zu bekämpfen. —

In der ersten Zeit beschränkte ich mich darauf, den Galvanocauter lediglich anzuwenden, doch stellte sich heraus, dass dies Verfahren bei reichlicher Geschwulstbildung an der unteren Muschel zu umständlich und bedeutend abzukürzen war durch den Gebrauch der Schlinge.

Diese wird quergestellt, etwa 1 Cm. weit geöffnet, über dem Boden der Nasenhöhle unter die Muschel gebracht, in die Höhe geschoben, wobei ein fester Widerstand, das Knochengerüste der Muschel, Halt gebietet, und nun zugeschnürt. Ist die Person blutleer oder jung, nicht älter als etwa 15 Jahre, so lässt man den Strom ununterbrochen wirken, bei gleichzeitigem ferneren Zuziehen der Schlinge. Nach wenigen Secunden erblickt man in der Schlinge hängend eine 1—1½ Cm. lange und oft ebenso dicke Geschwulst. Sie hat meist genau das Ansehen einer blassröthlichen Himbeere, besteht aus weichen Körnern, die man weit auseinander drängen kann; raupenähnlich gestaltet, besonders wenn sie eine Zeit lang in Spiritus gelegen hat, durch eine regelmässige Querfurchung an der Oberfläche, erscheint sie, wenn man sie ausbreitet. Ein Mal entfernte ich eine aus sechs platten erbsengrossen Beeren zusammengesetzte traubenähnliche Geschwulst (siehe Zeichnungen). Die Wundfläche ist glatt und von dichtem Gefüge. Der sehr mässige Schmerz ist mit Entfernung des Instrumentes sofort geschwunden, eine sehr geringfügige Blutung steht von selbst alsbald, oder nachdem mit der Spritze etwa ein Liter kaltes Wasser in und auf die Nase gespritzt worden ist (siehe Ozaena).

Es zeigt sich nun das Vorderende der unteren Muschel abgeschwollen, der untere Nasengang vorne geöffnet, und die noch vor-

*) Auf der Naturforscher-Versammlung 1873 schon mitgetheilt, siehe Tageblatt.

handenen Geschwulsttheile, die je weiter nach hinten um so grösser gewöhnlich sind, lassen sich bequem erkennen und unter vollständiger Leitung durchs Auge mit der Schlinge erreichen.

Ist der Patient vollblütig, so ist es rathsam, einen dickeren Draht (Nr. 4 oder 3) zu nehmen, den Strom, namentlich bei frischer Füllung der Batterie mehrmals zu öffnen, um langsamer zu durchtrennen; es tritt sonst eine stärkere Blutung ein, die, obgleich in obiger Weise bald stillbar, doch zum wenigsten zeitraubend und störend ist.*)

Es muss dabei sorgfältig beobachtet werden, dass die Röhren, die bald sich erhitzen, frei in der Höhle gehalten werden und nirgends anliegen, sonst versengt man z. B. am Eingange das Gesunde und macht die, so lange nur das Krankhafte im Spiele bleibt, fast schmerzlose Operation zu einer sehr empfindlichen und lange nachschmerzenden.

Gewöhnlich entferne ich in einer Sitzung nicht mehr als 3—4 Stücke; wurden zwei grössere herausgenommen, so stehe ich von Weiterem ab, weil einestheils die Patienten den Kopf etwas angegriffen, eingenommen fühlen, auch oft die Höhle durch Blut und Schwellung der Wandungen sich verengt, anderntheils ich eine stärkere Reaction vermeiden will.

Ich habe daher nie üble Folgen gesehen; nur einige Personen bekamen den 1. oder 2. Tag nach der Operation Fieber, dumpfen eingenommenen Kopf, unruhigen Schlaf, jedoch auch nicht in irgend bedenklichem Grade. Demnach thut man gut, die erste Sitzung kurz zu nehmen, um zu prüfen, ob der Patient besonders empfindlich ist gegen den Eingriff oder nicht. Die Kranken gehen ihren Geschäften nach, reisen stets am selben Tage nach Hause zurück und besorgen die Nachbehandlung selbst, indem sie Morgens und Abends ein Liter Kal. chloric. Lösung durch die Nase spritzen zur Beseitigung und zur Bekämpfung des in grosser Menge oft sich bildenden gelben Schleimes. Ferner nimmt jeder die Vorschrift mit, im Falle sich Fieber, Druck im Kopf, Unwohlsein überhaupt einstelle, sich ruhig zu verhalten, nicht zu arbeiten, wenig zu essen, ein Glas Bitterwasser zu nehmen und nöthigen Falls einige Stunden kalte Aufschläge auf Gesicht und Stirn zu machen.

---

*) An der concaven Fläche der unteren Muschel verläuft longitudinal ein enger Gefässcanal. (Luschka).

Die Fortsetzung der Operation kann stattfinden, je nachdem viel oder wenig operirt wurde, am 2., 3., 5., 10. Tage. Entzündliche Schwellung muss geschwunden sein, damit um so besser das Krankhafte vom Gesunden unterschieden werden kann und Letzteres nicht in Gefahr kommt von der Schlinge mitgefasst zu werden.

In jeder folgenden Sitzung zeigt sich der untere Nasengang immer offener und wenn nicht gerade ein frischer Schnupfen intercurrirte und man versäumt hat dem Patienten zu sagen, in einem solchen Falle sich nicht zur Operation einzustellen (die Nase ist verstopft und zu bluthaltig) so wird in der 3. oder spätestens 4. Sitzung das hintere Ende der Muschel von vorne sichtbar sein.

Hier ist der meiste Blutgehalt; will man nun einer starken Blutung ausweichen, so lässt man die Schlinge recht langsam erglühen durch häufige Unterbrechung des Stromes, oder man wendet den Galvanocauter an. Er hat eine messerförmige, breite doch dünne Platinarmatur, die Röhren liegen neben einander und sind knieförmig gebogen. Kalt wird er auf die betreffende Stelle aufgesetzt und nachdem er einige Secunden glühte, jedesmal durch Unterbrechung des Stromes etwas abgekühlt u. s. w. Unter Zischen und Prasseln füllt sich die Höhle mit dichtem Rauch, den der Patient durch stossweises Ausathmen durch die Nase entfernt, um Licht zu schaffen. Er fühlt so lange nichts bis man dem Gesunden nahe kommt; tritt brennender Schmerz auf, so sagt er „jetzt“ und es ist an dieser Stelle genug geschehen.

Stets zerstöre ich so die höckerige Verdickung an der convexen Fläche der unteren Muschel, indem ich den Brenner zwischen Scheidewand und Muschel durchschiebe, gegen letztere andrücke und so lange wirken lasse, bis Patient das Eintreffen des Schmerzes meldet. Der Rachenspiegel giebt bestimmte Auskunft was noch zu geschehen hat, besonders ob der Brenner noch weiter nach aussen auf die Oberfläche hinauf zu bringen ist.

Je vollblütiger das Individuum, je öfter muss der Strom unterbrochen werden. Mit der horizontal gestellten Schlinge trage ich nur bei besonders blutleeren Patienten Geschwülste ab vom hinteren Ende der unteren Muschel. Dabei schiebe ich die umgelegte Schlinge nur sehr wenig nach aussen gegen die Seitenwand hin, aus Besorgniss nicht blos hypertrophische Schleimhaut etc., sondern einen Theil des hinteren Muschelendes selbst in die Schlinge zu pressen und ausser bedeutender Blutung auch andere schlimme Erscheinungen hervor-

zurufen, wozu der grosse Nervenreichthum an der Stelle, die Nähe der Tubenmündung leicht Veranlassung geben könnten.

Sind Knochenvorsprünge von der Scheidewand oder Verbiegung derselben im Wege am Hinterende der Muschel zu operiren, so führe ich bei geräumigen Verhältnissen, unter Leitung des Rachenspiegels, das stark nach vorne umgebogene Instrument auf die Muschel-Geschwulst.

Im Ganzen gelingt dies nicht oft und ich war zu nachfolgendem Verfahren gezwungen.

Erst wird der Brenner (mit nebeneinanderlaufenden Drähten) entweder durch den unteren oder mittleren Nasengang in den Nasenrachenraum geschoben, dann mit dem Rachenspiegel die Lage desselben zur Geschwulst corrigirt, auf diese aufgedrückt und mit der rechten Hand unverrückt festgehalten, bis der linkshändig geführte Spiegel bei Seite gelegt. Nun wird der Handgriff, der nicht angeschraubt war, an die Enden der Leitungsdrähte gehalten und in den gewöhnlichen Pausen die Glühhitze erzeugt; alsbald klebt das Platin an der Geschwulst fest, das Instrument kann einige Zeit liegen bleiben, und muss langsam gelöst werden, soll dies ohne Blutung geschehen. Die Vorsicht erheischt natürlich ein behutsameres Verfahren und fleissige Controle mit dem Rachenspiegel bei dieser von Voltolini im Nasenrachenraum schon benutzten Methode. Nach vollständiger Säuberung der unteren Muschel sieht sie oft vergrössert aus, springt in weitem Bogen von der Seitenwand ab, bietet eine breite von vorne bis hinten zu betrachtende concave Fläche dar.

Die mittlere Muschel wird behandelt, indem mit dem Brenner seichte Striche über die gelockerte Schleimhaut gezogen werden, wobei die Empfindung des Patienten ebenfalls den besten Leiter bildet; ist es irgendwo, am häufigsten am Vorderende, bereits zu einem umschriebenen Auswuchse, einem kleinen Schleimpolyp gekommen, so wird natürlich die Schlinge besser angewandt.

In manchen Fällen ist die Wucherung an der unteren Muschel nicht so weit fortgeschritten, dass sie mit der Schlinge abgetragen werden kann; hier muss von vorne herein der Galvanocauter in Anwendung kommen. Denselben schiebt man langsam unter der Muschel hindurch bis zum hinteren Ende, drückt ihn etwas in die Höhe, lässt den Strom wirken und zieht das Instrument langsam heraus. Zwei bis dreimal wird hintereinander in dieser Weise die concave Fläche mit dem Galvanocauter bestrichen.

Diese Fälle eignen sich am ehesten zur Behandlung mit Höllenstein in Substanz.

Man taucht das Ende einer knieförmigen Sonde in geschmolzenen Höllenstein und bestreicht die untere Fläche der Muschel. Geschieht dies vorsichtig unter sorgsamer Vermeidung gesunder Stellen, zumal der Scheidewand, Muscheloberfläche, so haben die Patienten sehr wenig schmerzhafte Empfindung. Niessen und mehr oder weniger profuser wässeriger Ausfluss folgen.

Die Aetzung kann zwei bis dreimal in einer Woche geschehen — auch wenn die betreffenden Stellen noch nicht geheilt, sondern noch gelb geschwürig zu sehen sind, — sie muss etwa 9—12 Mal geschehen, während der Galvanocauter nur 3 Mal in Pausen von 6—10 Tagen zu appliciren nöthig ist

Die Heilung bekundet sich dadurch, dass Verstopfung und die massenhafte schleimig-eitrige Secretion völlig gehoben sind, sowie die Inspection ergeben muss, dass die Nasengänge frei sind, dass die Schleimhaut glatt ist und allenthalben einen straffen, eng anliegenden Ueberzug bildet. Im Rachenspiegel müssen die Muschelenden innerhalb der Choanen erscheinen, sie dürfen weder sich untereinander, noch das Septum berühren.

Einige Fälle kamen mir vor, die von förmlichem Niesskrampf begleitet waren.

Die Patienten gaben an, dass sie Morgens sofort nach dem Verlassen des Bettes 20, 30—50 Mal niessen müssten, bis zur Erschöpfung. Massenhaft fliesse wässeriger Schleim dabei.

Ich fand bei dem einen Patienten die unteren Muscheln dicht der Scheidewand anliegen, die Höhle verschlossen wie beim acuten Schnupfen, die Inspection also gänzlich verhindert.

Der Rachenspiegel konnte wegen enormen Würgreizes nicht angewandt werden.

Da mich bis dahin der Galvanocauter noch nicht im Stiche gelassen hatte, so versuchte ich auch hier seine Wirkung.

Ich führte ihn sanft der unteren Muschel entlang in den Nasenrachenraum und wieder zurück in erhitztem Zustande. Beiderseits wiederholte ich diese schwache Cauterisation 2—3 Mal.

Nach einigen Tagen reichlicher gelber Schleimabsonderung war die Nasenhöhle geöffnet und ich konnte nun sehen, dass die mittlere Muscheln ganz normal, die unteren bis zum hinteren Drittheil gesund

waren; hier sassen an der concaven Fläche und um den freien Rand herum zerstreut eine Anzahl erbsendicker, heller, glatter Körner.

Sie waren die Ursache des täglichen Niesskrampfes und Schnupfens, denn nach Zerstörung derselben in ca. 5 Sitzungen waren die Erscheinungen völlig abgeschnitten.

Nach ca. 1½ Jahren zeigte sich ein kleines Recidiv, das aber durch dasselbe Mittel sofort beseitigt ward.

Bei einem anderen Patienten H. G. aus Duisburg mit gleichen quälenden Niesskrämpfen, die sich einstellten, sobald er den Fuss aus dem Bette gebracht, war die Nasenhöhle ganz offen und gesund bis auf die Vorderenden beider mittleren Muscheln, die etwa ein Dutzend solcher Körner (von denen einige mehr als kleine Schleimpolypen zu bezeichnen waren) beherbergten.

Nach der ersten Sitzung trat anderen Tages das Niessen schon bedeutend schwächer auf, nach der zweiten war es ganz verschwunden.

Ein schwaches Recidiv (einige kleine Körner) stellte sich nach Jahresfrist ein, wogegen der Galvanocauter nur einmal angewandt zu werden brauchte. Patient erhielt auf Befragen die Antwort: erst wiederzukommen, wenn sich Kitzel und Schnupfen wieder einstellen sollten. Ich vernahm seit 1½ Jahren Nichts mehr von ihm, ohne Zweifel, weil er gesund geblieben ist. Ein anderer Fall betraf eine Dame von ca. 36 Jahren, deren nervöses Wesen leicht bestimmen konnte, den Niesskrampf für hysterisch zu halten. Nachdem am Vorderende der linken mittleren Muschel sitzende kleine Polypen entfernt waren, blieb sofort der Krampf beseitigt.

Die beschriebenen Zustände können auch bedingt sein durch chronische Entzündung, Verdickung der Schleimhaut im vorderen oberen Abschnitte der Scheidewand, die man runzlich gelockert erkennt.

Diffuse Entartung der gesammten Nasenschleimhaut sah ich einmal bei einer Dame von circa 36 Jahren, die seit ihrer Kindheit an Stockschnupfen gelitten hatte. Auf den ersten Blick glaubte ich, dass der rothe, an der Oberfläche grobkörnige Tumor, im Eingange der linken Nasenhöhle ein selbstständiges Gewächs sei, doch wies die Sonde nach, dass die Bekleidung des Vorderendes der mittleren Muschel so colossal gewuchert war; rechts befand sich ebendort ein ähnlicher, doch kleinerer Tumor.

Der Rachenspiegel ergab starke Verengung der Choanen; es lagen die Muschelenden als fingerdicke, grauweisse unebene Wülste

hervor, das Septum ist in seiner ganzen Höhe in einen dicken, blassen, höckerigen Wulst umgestaltet.

Im Verlaufe der Behandlung zeigt sich die Schleimhaut überall — mit Ausnahme des Nasenbodens — stark verdickt, abgehoben, mit rundlichen, spitzigen, zackigen Höckern besäet, die zu klein waren um von der Schlinge gefasst werden zu können.

Es wurde nur der Galvanocauter angewandt und waren 16 Sitzungen erforderlich von $\frac{1}{2}$—$1\frac{1}{2}$stündlicher Dauer, um die ausserordentliche Hypertrophie von Schleimhaut, Drüsen und submucösem Bindegewebe zu beseitigen, den Muscheln ihre monströse Gestalt zu benehmen, die Bekleidung der Höhle allenthalben glatt, die Durchsicht in den Nasenrachenraum herzustellen.

Hiermit schwanden natürlich nicht nur alle Beschwerden, gegen welche bisher vergeblich Hülfe gesucht worden, sondern auch die äussere knorpelige Nase wurde nach und nach dünner, formgefälliger und das ganze Gesicht bekam ein frischeres, jüngeres Aussehen.

Der chronische Nasencatarrh älteren Datums ist also begründet entweder in Hypertrophie der Schleimhaut, polypöser Entartung der concaven Fläche der unteren Muschel oder des Hinterendes derselben (wobei das submucöse Bindegewebe mehr oder minder betheiligt ist) oder es handelt sich um Hypertrophie, Lockerung der Schleimhaut, beginnender Polypenbildung an der mittleren Muschel (Vorderende, freier Rand, Hinterende). Die mikroskopische Diagnose ist in dem Bericht des Herrn Prof. Köster enthalten (siehe Anhang).

Seltener ist die Scheidewand (in Folge von Knorpelentzündung?) der Sitz derselben, am seltensten eine chronische Entzündung, Verdickung der gesammten Nasenschleimhaut. Der Nasenboden ist fast nie oder in nicht bemerkbarem Grade betheiligt.

Missbildungen in der Nasenhöhle.

Nicht selten stellten sich Personen vor und klagten über Stockschnupfen, indess die Untersuchung ergab, dass lediglich Verengerung der Nasenhöhle bestand in Folge von Difformitäten der Wandungen.

Am häufigsten sind an der knöchernen Scheidewand, bald vorne, bald in der Mitte, bald zu beiden Seiten des freien Randes dreieckige Vorsprünge zu bemerken, die mit der Spitze gegen die untere Muschel gerichtet sind; oft berühren sie diese und haben sie am Wachsthum gehindert, wie die an diesen Stellen befindliche Einknickung beweist;

oft ragen sie zwischen mittlerer und unterer Muschel in den zweiten Nasengang frei hinein. Bisweilen zieht sich ein Vorsprung wie eine Leiste schräg von unten, vorn nach hinten oben über einen grossen Theil der Scheidewand. Auch dicht über dem Nasenboden, dem Vorderende der unteren Muschel gegenüber, sieht man vielfach dicke, dreieckige, leistenartig eine Strecke weit laufende Knochenvorsprünge, die von der Crista nasal. auszugehen scheinen.

Eine seltene Abnormität ist die winklige Einknickung der knöchernen Scheidewand, wobei auf der einen Seite eine tiefe horizontale Furche, der ganzen Wand entlang ziehend, gesehen wird, auf der anderen die Nasenhöhle durch die bucklig vortretende Wand hochgradig verengt ist. Es dürfte zweifelhaft sein, ob ein Fall oder Schlag auf die Nase die knöcherne Scheidewand allein verletzen, zerbrechen und eine derartige Dislocation der Bruchtheile herbeiführen kann.

Der knorpelige Theil der Scheidewand ist äusserer Gewalt zugänglicher, mehr ausgesetzt, und mögen die nicht seltenen Verbiegungen, die schon von Aussen am Schiefstande der Nase erkenntlich sind, meistens ihren Ursprung daher haben.

Auf Kosten der einen Seite ist der vorderste Abschnitt der Höhle erweitert. Bei raschem Einathmen, jäher Verdünnung der Luft in der Nase, presst der äussere Luftdruck den Nasenflügel gegen die convexe Seite des verbogenen Knorpels und der Lufteintritt ist gerade zu Zeiten des gesteigerten Bedarfes besonders gehindert.

Am Eingange der knöchernen Nase findet sich bisweilen ein beweglicher, blasser Vorsprung nahe am Nasenboden — es ist dies der unterste Theil der knorpeligen Scheidewand, welcher aus der Verbindung mit der knöchernen gelöst, aus dem Falze des Vomer herausgetreten, luxirt ist.

Hier wird, sowie auch bei der ein Mal beobachteten ausserordentlichen Dünnheit, Schlaffheit der Nasenflügel, dieselbe Störung beim Athmen hervorgebracht.

Die Knochen-Vorsprünge vorne am Eingange habe ich zu wiederholten Malen durch den Galvanocauter auf Wunsch so verkleinert, dass der Lufteintritt nicht mehr wesentlich beeinträchtigt war.

Diejenigen Fälle wahrscheinlicher theilweiser Luxation der knorpeligen Nasenscheidewand waren zu alt, um zu einem Versuche einzuladen, dieselbe in den Falz der knöchernen wieder hineinzuschaffen. Gegen die Verbiegung der knorpeligen rieth ich bei jungen Personen sich gewöhnen, täglich 50 – 100 Mal den Knorpel nach der entgegen-

gesetzten Seite gerade zu biegen oder auch Nachts den in den Catalogen angegebenen Nasenklemmer aufzusetzen. Ueber diesbezügliche Erfolge kann ich nicht berichten.

Verunstaltungen der Muscheln werden, wie oben gesagt, durch Missbildungen der Scheidewand oft bedingt. Bisweilen sieht man die mittlere Muschel auf der einen Seite von monströser Grösse — das straffe Aufliegen der platten Schleimhaut beweist, dass das knöcherne Gerüst ihr die Gestalt verleiht — auf der anderen Seite sind die Muscheln kleiner, ist die Höhle verengt in Folge Hineinragens der besonderen im oberen Abschnitte stark verbogenen Scheidewand, Verwachsung des Vorderendes der mittleren Muschel, d. h. ihrer Schleimhaut, mit der Scheidewand, wird bei Ozaena sehr häufig gefunden.

Im Normalen ist zwischen beiden Theilen nur ein schmaler Spalt vorhanden, sehr leicht berühren sie sich bei Schwellungszuständen, kann nach Abstossung des Epithels eine bald mehr flächenartige, bald stellenweise Verwachsung stattfinden, wie letztere kurze, schmale Schleimhautbrücken zwischen Septum und Muschel erkennen lassen. Derbere etwa $\frac{1}{2}$ Cm. breite Stränge zwischen Vorderende der unteren Muschel und Scheidewand ausgespannt, sah ich dreimal, desgleichen einmal zwischen Scheidewand und Muschel im hinteren Theile derselben. Ob sie angeboren oder erworben, liess sich nicht entscheiden; ein Patient (mit Polypen) behauptete, nach einer Zangenoperation habe sich die mit seinem Zeigefinger tastbare Brücke gebildet. Mit dem Galvanocauter wurden diese Stränge, da sie hinderlich waren beim Operiren, im Augenblicke getrennt und dann verbrannt.

Ozaena.

Der Name *ὀξαινα* bezeichnet von jeher die Stinknase, das stinkende Nasengeschwür.

Ein unbeschreiblich ekelhafter, scharfer Geruch des Athems, zeitweilige Verstopfung durch ein getrocknetes eitriges Secret sind diejenigen Symptome, die am meisten hervortreten.*)

Die Verstopfung wird gehoben, wenn gelbgrüne Borken, grosse Scheiben oder dicke nussfarbige, graue Propfen von aashaftem Ge-

*) In Fällen ausgeprägten alten Zungencatarrrhs ist der Athem auch sehr, doch ganz spezifisch, faulig, säuerlich übelriechend. Concentrirte Essigsäure, mit dem Pinsel einige Male strichweise auf die weissgraue filzige Zunge aufgetragen, bis die weisse Schicht sich abstösst, bringt in kurzer Zeit Heilung.

stanke durch Nase oder Mund herausbefördert worden sind, was erst nach vielem vergeblichen, angestrengten Würgen oder Schneuzen geschieht. Gewöhnlich gelingt die Entleerung alle 2—3 Tage, doch nur theilweise.

Bis dahin fühlen sich die Kranken oft schwindlich und eingenommenen Kopfes; empfinden manchmal schmerzhaften Druck über den Augen, die Stimme hat näselnden Beiklang.

Häufig wird über grosse Trockenheit im Halse und über Steifigkeit beim Schlucken geklagt. Die Fähigkeit zu riechen hat meist sehr gelitten oder ganz aufgehört.

Von den von mir beobachteten 85 Fällen waren 44 weiblichen Geschlechtes, welches Verhältniss im Gegensatze steht zu der Meinung Voltolini's, dass dies traurige Leiden fast nur bei Frauen vorkomme.

Der jüngste Patient war 7, der älteste 45—50 Jahre alt.

Bei den Aeltesten waren im Ganzen die Erscheinungen mässiger wie bei den Jüngeren, alle aber konnten auf Befragen erklären, dass das Leiden in der frühesten Jugendzeit entstanden, ihnen bemerklich geworden sei.

Sie selbst waren schwächlich gewesen oder stammten von mehr oder weniger kränklichen Eltern; zum Theil hatten sie an Drüsenschwellungen, Augenentzündungen mit schleppendem Verlaufe gelitten, sowie grosse Neigung gezeigt zu Erkältungen aller Art. — Die Patienten haben selbst in mässigeren Graden des Uebels kein dem Alter entsprechendes, jugendfrisches, sondern ein fahles, ungesundes Aussehen, um Stirn und Augen oft einen verdriesslichen Zug; in höheren Graden ist die Gesichtsfarbe grau, gelb, die Züge sind blass und schlaff, die Nase häufig im knorpeligen Theile verdickt (doch selten geröthet), die blasse Haut der Nasenwurzel und Glabella mässig gedunsen.

Leicht erklärlich, dass bei Manchen eine gedrückte Gemüthsstimmung vorherrscht, da sie bemerken, wie man ihrem Athem auszuweichen sucht.

Das Speculum lässt zunächst auffallend geräumige Höhlen erkennen; im hinteren Abschnitte sieht man untere und mittlere Muschel, das Dach, das Septum, das Schlunddach und die hintere Wand des klar zu beleuchtenden Nasenrachenraumes mit grossen gelbgrünen, zusammenhängenden Borken oder nussfarbigen Klumpen bedeckt; gelber, flüssiger, rahmartiger Schleim wird an der mittleren Muschel oft bemerkt; derselbe hat ebenfalls einen penetrant üblen Geruch.

Der Vorderabschnitt der Höhle ist meist frei, es sei denn, dass der Patient, seiner Beschäftigung gemäss, viel den Kopf vornüber halten muss. (Weiter unten wird dieser Umstand erläutert werden). Nachdem mittelst der Spritze die Schleimmasse, die wie Mörtel an den Wandungen klebt, gelöst, dann herausgeschnaubt (oder mit einer knieförmigen Pincette entfernt) worden ist, stellt sich heraus, dass die Höhle deshalb so geräumig ist, weil die untere Nasenmuschel sehr niedrig und schmal erscheint, oft als eine kaum $\frac{1}{4}$ Cm. hohe dünne Leiste an der Seitenwand dahin läuft. Da sie hinten manchmal so scharf ausgezogen endigt wie am Scelett, so sieht sie auch verkürzt aus.

Unterer und mittlerer Nasengang sind hierdurch auffallend breit, und bequem vermag man die Tuben-Mündungen und die ganze von der betreffenden Choane bestimmte Hälfte des Nasenrachenraumes beleuchten, die Bewegungen des Gaumensegels betrachten.*)

Die mittlere Muschel liegt oft vorne eine Strecke weit der Scheidewand an, ist mit ihr innig verwachsen oder stellenweise, nur durch kurze dünne Schleimhautbrücken.

Die dritte Muschel und das ganze Dach der Nasenhöhle sind in seltenen Fällen sichtbar.

Die Schleimhaut liegt überall dem Knochen ziemlich fest an, nur am Vorderende der mittleren Muschel ist sie bisweilen in ganz unbedeutendem Grade geschwellt. Oft, jedoch nicht immer, hat sie streckenweise an Scheidewand und mittlerer Muschel ein rauhes, runzeliges Ansehen, das wohl hervorgerufen wird durch Schwellung der Drüsen und Abstossung ihres Epithels. Die untere Muschel zeigt auch vereinzelte kleine Erhebungen. Letztere hat oft eine blasse Farbe, während die mittlere Muschel ziemlich regelmässig mehr geröthet ist. Wo die Scheidewand eine sammetartig unebene Fläche darstellt, findet sich Hyperämie vor. Die lebhafte Röthe, die an den Stellen, wo Borken sassen, sofort nach deren Entfernung bemerkt wird, verliert sich bald von selbst. An manchen Stellen hat die Schleimhaut, wie stets am Nasenboden, ein glattes, glänzendes, rosarothes Ansehen.

Kein einziges Mal sah ich bei diesem Leiden Geschwüre, eiternde Defecte der Schleimhaut, und nur in einem Falle Knochennecrose.**)

---

*) Die hierbei gewonnenen ersten derartigen Resultate veröffentlichte ich in der Berl. Klin. Wochenschrift Nr. 34, 1873 unter dem Titel: „Das Verhältniss der Tubenmündung zum Gaumensegel am Lebenden betrachtet durch die Nase."

**) Im Falle II. beschrieben in dem Aufsatze: „Neue Beobachtungen etc. Berlin. Kl. Wochenschrift Nr. 41, 1875.

Unter den 85 Patienten war keiner mit Syphilis behaftet oder hatte je daran gelitten.

Dieser Befund dürfte unumstösslich darthun, dass die bisher alleingültige Meinung, es beruhe das Wesen der Ozaena stets auf Verschwärungsprozessen an Schleimhaut und Knochen und daher rühre das stinkende Secret, eine irrthümliche ist. Nur in höchst seltenen Fällen können derartige Prozesse zugegen sein; ich habe noch keinen gesehen. Bereits an einem anderen Orte*) stellte ich die Behauptung auf, dass bei Ozaena nach meiner Erfahrung keine Geschwüre vorkämen, dass die Borken solche vorgetäuscht hätten.

Dem einstimmigen Widerspruche, den ich dort erfuhr, kann ich nicht bloss seitdem bedeutend vermehrte Beobachtungen entgegenhalten, sondern auch hinweisen auf eine Mittheilung von Professor Zaufal, der in ca. 20 Fällen auch keine Geschwüre fand und auch meint, solche seien gewiss Täuschung.

Die Affection fand ich nur ein Mal einseitig. Es war bei einem 45jährigen Manne, der stets schwächlich und viel an Husten und Auswurf gelitten, von Kindesbeinen an das Nasenübel mit sich schleppte. Nur die rechte Seite war afficirt, das Septum nach links gebogen. die untere Muschel winzig, ein schmales Leistchen an der Seitenwand; auch die mittlere Muschel fand ich hier zum ersten Male, fast ganz geschwunden, nur der hintere Drittheil war deutlich zu erkennen; das ganze Dach der Nasenhöhle lag frei, wie die vordere Wand der Keilbeinhöhle, die hier rechts eine Mündung hatte.

Die linke Nasenhöhle war durch die convex hereinragende Scheidewand sehr verengt, untere und mittlere Muschel vollständig normal vorhanden, die Schleimhaut etwas runzelig uneben, doch keine Borken und Schleimkrusten oder riechender Schleim darin.

Sein Kind von 8 Jahren litt schon ca. $3\frac{1}{2}$ Jahre an Ozaena; die Höhlen sind sehr weit, die Muscheln in ihrer Gestalt, doch sehr klein, vorhanden.

Erörterung der Symptome.

Bei Besichtigung des Secretes ergiebt sich, dass die Borken ein gelbgrünes Ansehen haben. Oft werden Pfropfen von kleisterartiger Consistenz, schmutzig grauer Farbe (und scheusslichem Gestank) entleert. Das flüssige Secret ist gelbweiss, eitrig, undurchsichtig, bis-

*) Auf der Naturforscher-Versammlung in Wiesbaden 1873.

weilen lufthaltig, klebt zäh an und riecht scharf übel. Getrocknet ist es hell durchsichtig, riecht nicht mehr.

Die erste Frage ist die, woher stammt der massenhafte eitrige Schleim?

Die Drüsen der Nasenschleimhaut*) sind traubenförmige.

In der regio olfactoria, welcher der grösste Theil der Scheidewand und der bis zum Rande der mittleren Muschel reichende obere Abschnitt der Nasenhöhle zugezählt wird, sind die Drüsen kleiner aber stark in die Länge gezogen; in die regio respiratoria die vom mittleren und unteren Nasengange, dem breitesten Theile der Höhle gebildet wird, haben die Drüsen eine beträchtliche Grösse und sind in ungeheurer Anzahl vorhanden. (Luschka.)

Die Schleimhaut der Nasenhöhle bietet eine ausgebreitete Fläche dar und ist wohlgeeignet, grosse Mengen Schleims zu produciren. Wir sehen die Schleimhaut bei Ozaena, allerdings nur in geringem Grade auch krankhaft verändert, die gesunden Theile derselben werden durch die Borken, Krusten gereizt und angeregt werden zu gesteigerter Secretion. Aber sie ist nicht geschwollen, gelockert, verdickt, wie andere jahrelang in chronischer Entzündung befindlichen Schleimhäute, sondern sie überzieht straff die Unterlage, ist nicht hypertrophisch, zum grössten Theile glatt, glänzend an der Oberfläche und streckenweise nicht einmal geröthet. Ihr Zustand entspricht nicht dem nach Art und Menge so ausserordentlich veränderten Nasenschleime. Ferner ist zu beachten, dass die untere Nasenmuschel, der blutreichste und der grösste Bestandtheil der pars respiratoria atrophisch gefunden wird, dass mit dem Schwinden derselben ohne Zweifel auch eine bedeutende Menge Schleimdrüsen zu Grunde gehen müssen.

Was mich aber zuerst auf den Gedanken brachte, die Hauptquelle des Secretes ausserhalb der Nasenhöhle zu suchen, war der Umstand, dass, nachdem deren Schleimhaut überall in Folge der Behandlung ein normales Aussehen angenommen hatte, dennoch von den Patienten täglich flüssiger, gelber Schleim im Taschentuche oder Flocken im Spritzwasser bemerkt wurden, dass ferner, wenn einige Tage nicht gespritzt, die hinteren Enden der mittleren und unteren Muscheln, das Septum, das Schlunddach mehr oder weniger wieder von einer Schicht getrockneten Secretes überzogen waren.

---

*) Die Dicke der Schleimhaut beträgt nach Luschka 1⅓—3 Mm.

Auf dem hinteren Ende der mittleren Muschel bemerkte ich mit dem Rachenspiegel sehr oft gelbe Auflagerung, die genau das Aussehen eines Geschwüres hatte. Nachdem aber Einspritzungen gemacht, wozu wegen der klebrigen Beschaffenheit des rahmartigen flüssigen Secretes oft ein, zwei Liter Wasser nöthig waren, zeigte sich die Schleimhaut rein, blassroth und auch überall wo die Borken gesessen, konnte bei genauester Betrachtung mit Sonnen- und Kalklicht diese weder geschwürig noch entzündet, höckerig oder geschwollen erkannt werden.

Es blieb daher nichts übrig, als die Annahme, dass der eitrige Schleim aus den Nebenhöhlen der Nase hervorgehen müsse.*)

Die grösste ist die Highmor's höhle.

Ihre Mündung liegt im mittleren Nasengang, etwa unterhalb der Mitte der zweiten Muschel, an der Seitenwand der Nasenhöhle. Weder habe ich an dieser Stelle je Schleim heraustreten gesehen, noch irgend wie regelmässig auf der Oberfläche der unteren Muschel unterhalb dieser Münduug Schleimmassen, Borken bemerkt.

Abgesehen davon ist zu erwägen, dass die Mündung ca. 3 Cm. über dem Boden sich befindet, dass ein Abfluss erst erfolgen kann, wenn der Schleim so hoch gestiegen ist, dass aber bei Ozaena alle die Erscheinungen (Zahnschmerz, Schwellung, Röthe im Gesichte) fehlen, die nothwendig auftreten müssten, wenn eine so grösse Höhle mit eitrigem Schleim sich anfüllte. Mir scheinen daher die Oberkieferhöhlen in der Regel nicht betheiligt zu sein bei Ozaena.

Die Stirnhöhlen haben ihre Oeffnungen unter dem Vorderende der mittleren Muschel.

Da im Vorderabschnitt der Nasenhöhle, an der Seitenwand wie überhaupt, selten Borkenbildung angetroffen wird, da nicht anzunehmen ist, dass der sehr klebrige Schleim in Folge des starken Gefälles nach hinten abfliessen könne, ohne eine Spur zurückzulassen, woher er gekommen, da endlich vorne unter der mittleren Muschel selten gelber flüssiger Schleim gesehen wird, so glaube ich den Satz aufstellen zu dürfen: Die Stirnhöhlen sind durchgängig nicht oder nicht auffallend afficirt bei vorliegender Krankheit.

Vielleicht sind sie es in den Fällen mehr, wo über der Nasenwurzel an der Glabella eine Schwellung der Haut sichtbar wird, doch

*) Die durch Dünnheit, Pellucidität, Glätte, wie durch graue Färbung einer serösen Membran ähnliche Haut der Nebenhöhlen ist mit Drüsen und Nerven sparsam versehen, von Blutgefässen reichlicher durchzogen (Luschka).

habe ich auf diesen Zusammenhang noch nicht genauer geachtet. Diese Verhältnisse vergegenwärtigte ich mir durch Besichtigung von etwa 25 theis macerirten, theils in Spiritus bewahrten und halbirten Schädeln.

Bezüglich der Siebbeinhöhlen fand ich grosse Oeffnungen und zwar auf dem hinteren Ende der mittleren Muschel 1, 2, 3, durch welche die Sonde in die hintere und mittlere Siebbeinzelle führte.

Nicht so constant war ein Loch über der Mitte des freien Randes, durch welches die Sonde in die vordere Zelle gelangte.

Die Mündung der Keilbeinhöhle zeigte sich bei allen 1, 1½—2 Cm. oberhalb des Choanenrandes und gegenüber dem hinteren Ende der mittleren Muschel, nur einfach, meistens links, nicht am Boden der Höhle, sondern oben an der Decke.

Der Abfluss von Schleim ist dadurch erschwert, wird aber begünstigt durch Vornüberbeugen des Kopfes und den Umstand, dass bei Entzündung ein Aufquellen der Bekleidung stattfindet, wodurch der Boden der Höhle näher an die spaltförmige oder runde Mündung herangebracht wird.

Die Oeffnungen der Siebbeinzellen befanden sich alle tief am Boden dieser, nächst den Oberkieferhöhlen grössten Höhlenräume.

Entleert sich aus den letzgenannten Siebbein- und Keilbeinhöhlen Schleim, so muss er bei aufrechter Haltung des Kopfes an das hintere Ende der mittleren Muschel gelangen, träufelt von da herab auf die untere und den Nasenboden und Gaumensegel. In der Rückenlage überzieht er das Schlunddach vornehmlich, in der Seitenlage das Septum.*)

Die Gründe, warum die Ozaena hauptsächlich beruht auf einer chronischen eitrigen Entzündung der Nebenhöhlen, speziell der Sieb- und Keilbeinhöhlen sind nunmehr kurz zusammengestellt folgende:

1) Der unzureichende pathologische Befund in der Nasenhöhle.
2) Die Art der Verbreitung des Secretes im hintersten Abschnitt der Höhle und am Schlunddache und das Erscheinen dort selbst bei geheilter Nasenhöhle.
3) Der intensive Geruch des flüssigen eitrigen Secretes, der beweist, dass letzteres aus einer, Zersetzung begünstigenden Höhle stammt, denn auf der freien Fläche abgesonderter eitriger Schleim verbreitet keinen Gestank.

*) Verschiedene Male sah ich bei Ozaenakranken mit sehr weiten Nasen einen gelben Pfropfen aus der Mündung der Keilbeinhöhle (links) heraushängen.

4) Die ausserordentliche Hartnäckigkeit des Uebels, die nicht bestehen könnte, wenn die gerade bei Ozaena so völlig erreichbare Nasenschleimhaut jenes verursachte.

Man könnte der Meinung sein, dass nicht bloss die häutige Bekleidung der genannten Höhlen chronisch entzündet, sondern auch Knocheneiterungen vorhanden wären; es mögen auch Theilchen der die Höhlen in Fächer abgrenzenden Leisten necrotisch zu Grunde gehen, jedoch müsste ausgedehntere Knocheneiterung, z. B. an der oberen Wand Gehirnerscheinungen, an der äusseren Wand der Siebbeinhöhlen (lamina papyrac.) Sehstörungen in verschiedenstem Grade hervorrufen, Dinge, die bei der gewöhnlichen sehr häufigen Ozaena gar nicht zur Beobachtung kommen.

Das entscheidende Wort wird nur die pathologisch-anatomische Untersuchung auszusprechen im Stande sein, doch hoffe ich sicher im Wesentlichen meine Beobachtungen bestätigt zu sehen.

Die bisweilen geäusserten Klagen von Druck über den Augen, Schwindel von schwerem, dumpfem Kopfe dürften ohne Zwang sich erklären lassen durch eine starke Anfüllung der Höhlen in Folge Verstopfung der Mündungen.

Die zweite hervorstechende Eigenschaft der in Rede stehenden Krankheit ist der üble Geruch.

Er kommt daher, dass der im flüssigen, also relativ frischen Zustande schon stinkende eitrige Schleim noch weiteren Zersetzungen unterliegt, weil die Nasenhöhle durch Schnauben, Schneuzen nur unvollständig entleert werden kann und tagelang das Secret darin bleibt, eine grosse Menge sich ansammeln muss.

Den Beweiss, dass so und nicht anders der Gestank erzeugt wird, liefert die Thatsache, dass jener gänzlich verschwunden ist, sobald die Höhle durch methodisches Ausspritzen völlig gereinigt ist, dass er auch beseitigt bleibt, wenn regelmässige Fortschaffung des Exudats ausgeführt wird.

Warum ohne Beihülfe des Wasserstromes durch einfaches Schneuzen dies nicht geschehen kann, verschuldet zum Theil die klebrige Beschaffenheit des Secretes, zumeist aber der Umstand, dass die Nasenhöhle sehr erweitert ist und die hindurchgetriebene Luft viel Gelegenheit hat auszuweichen, vorbei zu kommen. Zaufal*) glaubt, dass die abnorme Erweiterung der Nasenhöhle, in Folge rudimentärer

*) Ueber einige Anomalien etc.

Entwickelung der unteren Muschel entstehe, dass hieraus Stagnation des Nasensecretes, Fäulniss desselben hervorge. Ozaena sei eigentlich nicht eine Krankheit sui generis, sondern nur ein Sympton von Stagnation faulender Secrete der Nasenhöhle.

Meine Anschauung über das Wesen der Ozaena habe ich oben zu begründen versucht, und ist hier nur zu erwähnen, dass die Kleinheit der unteren Muschel mir weniger angeboren, als vielmehr eine Folge der Krankheit zu sein scheint.

Nach Kohlrausch bilden die Venen an der unteren Muschel ein wahrhaft cavernöses Netzwerk, welches als eine 4 Mm. dicke Schicht zwischen Periost und der Schleimhaut ausgebreitet ist. (Luschka, Anat. des Kopfes).

Dieses Schwellnetz fehlt oder ist wesentlich verkümmert bei Ozaenakranken; denn die untere Muschel fühlt sich hart an, nicht elastisch oder nur sehr wenig, je nach dem Grade der Atrophie, der Kleinheit der Muschel; dieselbe hat ihre Schwellungsfähigkeit verloren, weder nach Aetzung z. B. quillt sie auf, noch bekommen die Kranken nach einer Erkältung einen frischen Schnupfen, eine völlige Verstopfung der Nase, wie gesunde Personen.

Ich denke mir den Vorgang folgender Art: Ursprünglich wurde die Person als Kind von mehr oder weniger heftigem Catarrh der Nasenhöhle und deren Nebenhöhlen befallen, der, weil die Constitution eine schwächliche, schlaffe, scrophulöse, keine Neigung hatte, sich zurückzubilden, sondern bestehen blieb. In Folge des chronischen, häufig acut exacerbirenden Catarrhs entstand eine Zunahme des submucösen Bindegewebes, dessen nachherige Schrumpfung eine Verödung des Schwellnetzes nach sich zog.*)

Das schlechte Aussehen der Ozaenakranken dürfte vor Allem zurückzuführen sein auf die starke Absonderung eines eiterartigen eiweisshaltigen Secretes und die Verpestung der durch die Nase eingeathmeten Luft.

Oft mag auch Verminderung des Appetites entstehen durch das Ekelgefühl, das der auf der Hinterfläche des Gaumensegels und der Rachenwand klebende Schleim hervorruft, wie nicht selten der verschluckte, zersetzte, einen Magencatarrh erzeugen dürfte.

---

*) Zaufal bringt an der bezeichneten Stelle auch vor, dass seine Fälle sich zum Theil durch „Sattelnasen“ auszeichneten. Mir sind zwar auch Ozaenakranke mit solchen vorgekommen, doch so selten, dass ich ein charakteristisches Merkmal darin nicht erkennen kann.

Als sehr belästigend wird in vielen Fällen die Trockenheit im Halse geschildert. Man bemerkt bei der Inspection des Rachens, die hintere Wand trocken, glatt glänzend, wie mit einem dünnen durchsichtigen Firniss gleichmässig überzogen, die Schleimhaut aber nicht verdickt, geschwellt, höckerig, geröthet, sondern im Gegentheil blass und dünn. Ebenso hat die Hinterfläche des Velums ein trockenes Ansehen. Diesen sonst als trockenen Catarrh bezeichneten Zustand habe ich nie gefunden bei gesunder Nase, halte ihn nicht für eine selbstständige Form von Rachenleiden, sondern für eine die Ozaena besonders häufig begleitende Affection.

Bei anderen Kranken, deren Nase in hohem Grade verstopft war, — was bei Ozaena ja nur selten und zeitweilig der Fall ist — die durch Polypen, Stockschnupfen, vergrösserte Rachentonsille gezwungen waren, durch den Mund ausschliesslich zu athmen, wurde diese trockene Wand nicht gefunden und es klagen solche nur vorübergehend, etwa nach raschem Laufen oder Nachts nach mehrstündigem Schlafe Trockenheit zu verspüren.

Die Verstopfung der Nase an und für sich kann demnach diese Erscheinung nicht bedingen. Auch ist nicht anzunehmen, dass der Schleim von oben herab aus der Nase komme, denn er ist nicht eitrig gelb, sondern hellgrau, durchsichtig, überzieht wie eine Collodiumschicht ganz gleichmässig die Rachenwand. Dagegen scheint mir die Sache begründet zu sein, darin, dass der normale wasserhelle Schleim in zu geringer Menge abgesondert wird, dass, sobald derselbe aus den Drüsen an die Oberfläche tritt, eintrocknet, dass also eine mangelhafte Thätigkeit der Schleimdrüsen vorliegt.

Unterhalb der Zungenwurzelgegend ist die Wand feucht, vermuthlich weil sie beim Schlucken durch die Zunge immer bestrichen wird, ebenso am Dache des Schlundes und obersten Abschnitte der hinteren Wand, wo das reichliche Drüsenlager der Rachentonsille nachhilft, soweit diese der Atrophie nicht auch anheimgefallen ist. Für eine Folge atrophischer Vorgänge in der Rachenschleimhaut halte ich diese Trockenheit oder mangelhafte, unzureichende Thätigkeit der Schleimdrüsen, und glaube in dieser Ansicht bestärkt zu werden durch die Beobachtung, dass keine Hypertrophien weder der Uvula, der Gaumenmandeln, noch der Schleimhaut und Drüsen des Rachens (chronischer Rachencatarrh) noch der Rachentonsille in Begleitung der Ozaena auftraten.

Die Schlingbeschwerden anlangend, so werden diese durch die Trockenheit sowie durch Ansammlung von Secret und Krustenbildung auf der Hinterfläche des Velums und der hinteren Schlundwand hervorgebracht. Manche Kranken stellen die Unbequemlichkeit beim Schlucken, das Gefühl, einen Knoten im Halse zu haben u. s. w., in den Vordergrund, klagen nur über Verschleimung im Halse, dass ihnen beim Mittagessen (durch das Kauen und Schlucken wird das Secret durchfeuchtet und abgelöst), oft dicke Knoten gelbgrünen Schleims von oben in den Hals gerathen.

Sie zeigen gewöhnlich auf die Gegend des Zungenbeins, um den Sitz des Hindernisses zu bestimmen, und nicht Wenige wurden auf Grund dieser Angaben als halsleidend behandelt. Nicht ohne Verwunderung vernahmen die Patienten, dass der Hals gesund sei und die Nase krank.

Endlich wäre noch die Verminderung oder der Verlust des Riechvermögens zu erwähnen.*)

Nach Vierordt dringen die Verzweigungen des Olfactorius auf jeder Seite in einer Doppelreihe durch die Löcher des Siebbeins in die Nasenhöhle. Die äussere Reihe vertheilt sich an der Innenwand des Labyrinths des Siebbeins und die obere und mittlere Muschel, die innere Reihe an den oberen und vorderen Theil der Nasenscheidewand; die äussere Reihe verbreitet sich also in einem theils chronisch entzündeten, theils mit dicker Schleimschicht bedeckten, überzogenen Gebiete, woraus zur Genüge erklärlich, dass die Nervenenden nicht erreicht, erregt werden können durch riechbare Stoffe, ihre specifischen Reize.

Der Geschmack wurde nicht in bemerkenswerthem Grade vermindert angetroffen. Desgleichen war es eine Seltenheit, dass ein Ozaenakranker gleichzeitig an Schwerhörigkeit litt.

Progressive Schwerhörigkeit war ein Mal, in mehreren Fällen abgelaufene eitrige Trommelhöhlen-Entzündung zu constatiren.

Behandlung.

Die erste Aufgabe ist die Beseitigung des übeln Geruches, die Fortschaffung des Secretes.

*) Ein Mal klagte ein Patient beständig über Klingen im Kopfe, das seit 3 Jahren bestehen sollte, bei ganz intacter Hörfunction; nirgends war abnormer Befund. Weder intratubal. Galvanisation, noch die des Sympathicus und durch die Warzenfortsätze erzielte eine Einwirkung auf das Geräusch.

Die Nasendouche bewährt sich hierzu nicht, wie ich von einer grossen Anzahl Patienten erfahren habe, die lange vergeblich Salzwasser, Alaunlösungen u. s. w. angewandt hatten.

Vollständige Reinigung erzielt man mittelst der von mir verordneten Spritze. Sie ist bei den Bandagisten käuflich unter dem Namen „englische Spritze“ und besteht aus einem Ballon mit Ventilvorrichtung im Innern, welcher an jedem der conisch zulaufenden Enden einen Schlauch von $1\frac{1}{2}$—2 Fuss hat (siehe Zeichnung).

Das mittelst Blei beschwerte Ende wird in irgend ein Wassergefäss gelegt, die Hornspitze des anderen längeren Schlauches wird von unten nach oben in den Naseneingang geschoben, dann aber in die horizontale Richtung gebracht und sanft an die Scheidewand gelehnt. Nachdem durch einige Compressionen des Ballons die Luft herausgetrieben und derselbe sich mit Wasser gefüllt hat, wird der von der vollen Hand gehaltene Ballon mit einem kurzen Drucke halb geleert, dann folgt eine Pause, um das Wasser aus der anderen Höhle abfliessen zu lassen. Ein ununterbrochenes Pumpen, Hineintreiben von Wasser in die Nase und Nasenrachenraum würde zur Folge haben, dass die Gaumenheber*) ohne Aufhören in hohem Grade thätig sein müssten, um die Mundhöhle abzuschliessen. Ihre Kraft brauchte nur für einen Augenblick zu erlahmen, so würden die durch Hebung des Velums verlegten Tuben-Mündungen geöffnet, frei, und leicht könnte Wasser in die Trommelhöhle eindringen und Schmerzen und Entzündung erzeugen.

Ein Schluckact ausgeführt, während der Raum mit Wasser gefüllt ist, begünstigt das Eindringen in das Mittelrohr bedeutend, da ich durch Spiegelbetrachtungen nachgewiesen habe,**) dass die Tubenspalte oft weit klafft beim Schlucken.

Eine jähe, völlige Auspressung des Ballons ist, abgesehen von dem schmerzhaften Anprall des Wasserstrahles, ebenso unstatthaft, indem das Wasser, da es nicht rasch genug abfliessen kann, im Nasenrachenraum zusammengedrängt wird und nun den Verschluss der Tubenmündungen überwinden und gewaltsam in die Trommelhöhle eindringen könnte. Nur Wenige gab es, die bisweilen Schmerz auf dem einen oder anderen Ohre empfunden hatten nach oder beim Spritzen, und stets stellte sich heraus, wenn ich sie aufforderte, mir

*) Betrachtet man das Velum während gespritzt wird, vom Munde aus, so sieht man zu beiden Seiten der Uvulawurzel eine tiefe Einziehung.

**) Neue Beebachtungen etc.

zu zeigen, wie die Spritze gehandhabt worden war, dass sie zu stark und zu plötzlich den Ballon entleerten, also meine Vorschrift nicht befolgt, meine Demonstration vergessen hatten.

Die Spritze hat folgende Vorzüge:

1. Der Wasserstrahl kann mit einer vom Gefühl der Hand lenkbaren Kraft in die Nase getrieben werden und, indem die Spitze durch kleine Drehungen gegen die Wandungen gerichtet wird, geschieht es, dass rasch und sicher die Höhle gereinigt, die Borken und das auch im flüssigen Zustande fest anhaftende Secret von ihrem Sitze abgelösst werden.

2. Sie ist auf Reisen, in fremden Wohnungen bequem, ohne Aufsehen zu machen, anwendbar. Die Nasendouche hat dagegen die Nachtheile, dass sie 1) einen zu schwachen Strahl liefert, nur erweichend, nicht fortschleudernd wirkt und daher viel mehr Zeit beansprucht, soll das festklebende Secret auch nur zum Theil entfernt werden; 2) dass ihre Anwendung umständlicher ist, weil zwei Gefässe nothwendig sind und eines noch hoch gestellt werden muss.*)

Die Vortrefflichkeit und Zuverlässigkeit der Spritze anzuerkennen, waren diejenigen am besten im Stande, die Monate lang ohne Erfolg die Nasendouche angewandt hatten.

Je nach dem Grade des Uebels, der Secretmasse wurden Morgens und Abends oder auch Nachmittags noch ein Mal 1, 2, 3 Liter Wasser (im Winter lauwarm, im Sommer ist Erwärmung nicht nöthig) durch die Nase gespritzt.

Die Nase muss vollkommen luftig, der Gaumen frei empfunden werden, der Athem (die durch die Nase exspirirte Luft) darf nicht mehr übel riechen, erst dann ist die Höhle richtig gereinigt.

Nun wird die Ausspülung der Nebenhöhlen vorgenommen.

Wird eine grössere Menge Wasser, wie durch halbe Entleerung des Ballons schon geschieht, in eine Nase gespritzt, so sieht man sofort aus dem anderen Nasenloche Wasser herausstürzen, dann folgt eine kleine Pause und nun strömt ziemlich dieselbe Menge Flüssigkeit wieder heraus, wie zuerst. Sobald das erste Wasser abgeflossen ist, lässt der Patient die Spitze entgleiten und schliesst mit Daumen und Zeigefinger die Nase, beugt sofort den Kopf stark nach vorne und

*) Schrötter empfiehlt eine Nasenspritze mit verschiedenen Ansätzen für die einzelnen Nasengänge und eine silberne Röhre, um vom Munde aus die Choane zu bespritzen. Complication, Theuerung, schwierige Handhabung derselben, verleihen ihr gewiss nicht den Vorzug.

hält ihn so tief abwärts einige Minuten. Dadurch ist die Flüssigkeit gezwungen in die Nebenhöhlen — deren Mündungen vom Schleim befreit wurden —, vor allem in Keil- und Siebbeinhöhlen, einzudringen. Ein bisweilen schmerzhaftes Gefühl im Kopfe, über den Augen, das langsame, einige Zeit nachher noch stattfindende Austräufeln der Flüssigkeit dürften beweisen, dass jenes geschehen ist.

Dem Wasser liess ich 1, 2, 3 Esslöffel Kali chloricum, vorher in heissem Wasser gelöst, zusetzen.

Die höckerigen, runzeligen Stellen an unterer und mittlerer Muschel cauterisirte ich mit dem Galvanocauter oder mit Argent. nitric., Kal. causticum in Substanz wöchentlich ein Mal. Ersterer muss ganz flüchtig angewandt werden, da kein hypertrophisches, submucöses Bindegewebe vorhanden ist und bei unvorsichtiger Handhabung momentan empfindliche Zahnschmerzen entstehen können. An der Scheidewand rathe ich, wie überhaupt in der Nase nur inselförmig, nie auf einmal grosse Strecken zu touchiren, weil sonst starke Schmerzen, Eingenommenheit des Kopfes eintreten. Auch muss der Höllensteindraht oberflächlich, leicht geführt werden, besonders im vorderen oberen Abschnitt der Scheidewand, damit keine Gefässzerreissung erfolgt, keine zu tiefe Wirkung erzielt wird. Es kam mir in einem der ersten Fälle nach einer Aetzung daselbst eine sehr unangenehme Blutung vor.

Einblasungen von Argent. nitric., Zinc. sulph. (1 : 10 : 5), reinem Creosot-Pulver, Flores sulph., Chinin sulph. in Lösung, Alumen acet. u. s. w. verordnete und versuchte ich Anfangs vielfach, so lange die Ursache der Ozaena in der Nase allein vermuthet wurde.

Später nahm ich aus den oben angegebenen Gründen immer mehr davon Abstand und legte das Hauptgewicht auf den richtigen gewissenhaft sorgfältigen Gebrauch der Spritze.

Die Resultate dieser Behandlungsweise sind nun folgende.

Zunächst wird durch die vollständige Reinigung der penetrante Geruch ganz und gar beseitigt, ein Erfolg, der für die Patienten von grösster Bedeutung ist.

Nach einigen Wochen hat sich das Secret vermindert, es ist heller, dünnflüssiger geworden, wie im Spülwasser unzweifelhaft zu erkennen. Sieht man die Patienten nach 2—3 Monaten wieder, so ist mau erstaunt über die Aenderung des Aussehens. Die mürrische verdriessliche Miene, das ältliche fahle Aussehen sind verschwunden; die Klarheit des Teints, die grössere Fülle und Rundung des Gesichts,

die rothen Wangen haben ihnen die den Jahren zukommende Frische und Jugend wieder verliehen. Sie fühlen sich stets frei und klar im Kopfe, behaglicher, kräftiger, gesünder. Weil die Patienten die Behandlung hauptsächlich selbst besorgen, ist es erklärlich, dass ein grosser Theil bald aus den Augen kommt, jedoch konnte ich etwa 25 erwachsene Patienten der Gesammtzahl und zwar mit ausgeprägter Ozaena behaftete 1, 2—5 Jahre lang beobachten, indem sie sich jedesmal nach Ablauf von zwei, drei oder sechs Monaten vorstellten. Einzelne Patienten konnten zwar 8—10 Tage lang die Ausspritzung aussetzen, ohne dass Borkenbildung und Geruch auftraten, durchschnittlich aber mussten sie täglich oder alle zwei Tage ein Mal die Spritze gebrauchen, wobei manchmal gar keine, an anderen Tagen gelbe Flocken, dünne, kleine Krusten, doch nur in winzigem Maasse gegen ehemals, bemerkt wurden.

Das Riechvermögen ist oft gebessert.

Es macht jene Ausspülung aber keine Mühe, ist in wenigen Minuten geschehen und denjenigen, die Sinn für Reinlichkeit haben, ein Bedürfniss geworden, wie das Putzen der Zähne.

Wohl darf ich behaupten, mir manchen Dank erworben zu haben durch meine Methode, eine Krankheit zu bekämpfen, deren Hässlichkeit noch jetzt einen Grund zu Ehescheidung abgiebt, aber leider habe ich mich noch nicht von einer vollständigen Heilung überzeugen können.

Ich verstehe darunter eine gänzliche dauernde Sistirung der gelben Absonderung, und ausschliessliche Bildung eines wasserhellen, normalen Nasenschleimes.

Der Grund der Hartnäckigkeit liegt gewiss darin, dass die betreffenden Nebenhöhlen*) unerreichbar für starke Aetzungen sind, dass die Krankheit bei solchen Personen vorkommt, die ein schlaffes, zu trägem Umsatz geneigtes Gewebe, „scrophulöse Säfte“ haben. Durch Entfernung der mittleren Muschel würden die Siebbeinhöhlen zugängiger; nicht leicht wird sich aber ein Patient zu dem Versuche hergeben.

Was bisher über schnelle gänzliche Heilung von Ozaena berichtet wurde, muss ich sehr bezweifeln nach meinen Erfahrungen; ich hoffe aber, diesem Ziele, das vielleicht bei diesem oder jenem

*) Mit entsprechend gekrümmter Sonde in die Mündungen (die an Spirituspräparaten oft ziemlich gross erscheinen) auf und unter der mittleren Muschel zu kommen, misslang, hauptsächlich wegen Kleinheit derselben und der Gegenwart des Septums.

jugendlichen Patienten ohne mein Wissen erreicht wurde, näher zu kommen durch nachstehendes Verfahren, das ich in der letzten Zeit aufgenommen habe.

Nachdem die Nasenhöhle vollständig mit einfachem Wasser gereinigt ist, werden in der oben beschriebenen Weise die Nebenhöhlen ausgespült, 10—15 Mal hintereinander Morgens und Abends, mit einer Lösung von Kal. chloric. (1, 2, 3 Esslöffel auf ein Liter Wasser) welche so weit verstärkt wird als der Patient ertragen kann.

Die Nasenschleimhaut selbst ist nach einigen Aetzungen oder Einblasungen von pulverisirtem Kali chloricum, die der Patient Morgens in die eine, Abends in die andere Nasenhöhle 1—2 Wochen hindurch anzustellen hat, gewöhnlich glatt, glänzend, blass oder normal geröthet zu finden.

Das Kali chloricum wurde bei Nasenkrankheiten schon von Siegle*) angewandt mittelst des Inhalationsapparates, dann hat Eyselein**) dasselbe in concentrirter Lösung zu Bepinselungen der Nasenhöhle benutzt bei Ozaena und guten Erfolg davon gesehen.

Kali hypermang., das Wäsche und Lippen verfärbt, Carbolsäure, die hässlichen Geruch verbreitet, müssen nach meinen Erfahrungen hinter dem Kali chloricum zurückstehen, was Wirkung und Annehmlichkeit betrifft.

Der grossen Menge wegen, die von dem Salze gebraucht wird, weise ich die Patienten an, dasselbe aus der Materialhandlung pfundweise zu beziehen. Der scharfe Löffel (Schede) kann gegen diese Krankheit nicht in Anwendung gebracht werden, denn es giebt nichts Anderes, was zu entfernen wäre als die Borken, das Secret, und dazu reicht die Spritze aus.

Es dürfte sich empfehlen mit dem Namen Ozaena nur die im Vorstehenden beschriebene Krankheit zu bezeichnen, die nach meiner Auffassung eine von Jugend auf bestehende chronisch eitrige Entzündung der oberen Nebenhöhlen der Nase ist.

Andere mehr oder weniger übelriechende Affectionen der Nasenhöhle unterscheiden sich durch den Befund sofort, wie auch dadurch, dass sie im späteren Alter erworben wurden und auf bösartige Geschwulstbildung, Syphilis, scrophulöse Necrose (sehr selten! nur ein Mal gesehen!) zurückzuführen sind.

---

*) Waldenburg, Krankheiten der Respirationsorgane.

**) Bayer. Intelligenzblatt vom October 1872.

Syphilis der Nasenhöhle.

Dass bei allgemeiner Lues auch die Nasenhöhle von Geschwüren und Knochenfrass befallen wird, ist eine alte Erfahrung. Die Diagnose wurde aber nur dann durch Inspection möglich, wenn am Eingange der Höhle auffallende Veränderungen vorhanden waren; andernfalls liessen sich derartige Vorgänge vermuthen, wenn eitriger Ausfluss erschien; das Ausstossen von Knochenstückchen brachte unumstössliche, das Einfallen der Nase die traurigste Gewissheit.

Die locale Behandlung beschränkte sich auf Schnupfwasser und Nasendouche, beide für massenhafte Krustenbildung unzureichend. Reinigung, ein umsichtiges Touchiren der Geschwüre in der Höhle, wie solches in der Mundhöhle, im Rachen, in der Kehle überhaupt allenthalben, wo es möglich ist, mit Recht gefordert wird, geschahen nicht. Es wird aber Angesichts des im Vorliegenden gelieferten Nachweises, dass die Nasenhöhle so vollkommen als irgend von Nutzen ist, betrachtet, untersucht werden kann, nicht wohl länger davon Abstand genommen werden können. Ich hege die Ueberzeugung, dass eine sorgfältige, frühzeitige Benutzung des Speculums und des Rachenspiegels solche Entstellungen des Gesichts, wie durch das Einfallen der Nase, narbige Verzerrung der Nasenflügel entstehen, viel seltener wird aufkommen lassen.

Meine Beobachtungen beziehen sich auf Fälle, wo nach überstandenen allgemeinen Erscheinungen ein Recidiv auftrat, das sich lediglich auf die Nasenhöhle beschränkte.

In einem Falle war auch auf der Hinterfläche des Velums ein Geschwür, in einem anderen ein grosses Hautgeschwür am Rücken, bei den übrigen zeigte sich nichts, was an Lues erinnerte, keine Spur von Ausschlag oder Drüsenschwellung.

Es waren 3, 5, 10, ja 15 Jahre darüber vergangen, seit eine Ansteckung stattgefunden, welche durch Einreibungen mit grauer Salbe oder Quecksilberpillen geheilt worden war.

Wo sich eine solche Anamnese nicht erheben liess, z. B. bei Frauen besserer Stände, da schloss ich aus dem Erfolge, welchen Kal. jodat. und einige Aetzungen in kurzer Zeit erzielten, dass das Geschwür in der Nase auf syphilitischer Grundlage beruht hatte.

Es stellte sich nach wenigen Tagen Besserung und bald Heilung ein, während vorher lange Zeit gegen eitrigen Ausfluss, Krustenbildung, Verstopfung und Schmerzen vergeblich gekämpft worden war.

Ich sah noch kein Geschwür in der Nase, dass nicht durch Anamnese oder Behandlung auf Syphilis zurückzuführen gewesen wäre.

Stellt sich ein Kranker vor mit der Klage, seit einiger Zeit an Verstopfung der Nase zu leiden durch Bildung von Borken und Krusten, die nur schwer heraus zu befördern seien, und äussert er auch zeitweise Schmerzen zu haben in der Nase und von da auf den Kopf sich fortsetzend, so handelt es sich höchst wahrscheinlich um ein syphilitisches Geschwür in der Nase.

Am schmerzhaftesten scheinen die der mittleren Muschel zu sein.

Nach meinen Erfahrungen erzeugen von den chronischen Krankheiten der Nasenhöhle nur noch bösartige Geschwülste intensiveren, ausgebreiteten Schmerz; das Speculum lässt im gegebenen Falle diese sofort ansschliessen, indem die Höhle sich mehr oder weniger gefüllt zeigt mit hellgrünen Borken, nach deren Entfernung durch die Spritze ein Geschwür an der unteren oder mittleren Muschel oder an der Scheidewand entdeckt wird.

Letztere ist oft perforirt und sieht man meist in der knorpeligen Scheidewand und dem angrenzenden Theile der knöchernen, ein liegend ovales Loch.

Ein Mal stand von der knöchernen Scheidewand nur der freie Rand, wie ein Faden zwischen den Choanen; in zwei Fällen fehlte dieselbe grösstentheils und konnte ich von der linken Nase aus den rechten Tubenwulst beim Schlucken etc. sehen, theilweise die beschriebenen Beobachtungen über das Verhalten der Muskulatur des Schlundgewölbes wieder erneuern.

Am gefährlichsten für die Gestalt der äusseren Nase sind die knorpelige Scheidewand und das Vorderende der mittleren Muschel, wovon sich ein Geschwür auf das Nasenbein leicht forsetzen, Necrose veranlassen kann.

Geschwüre am Vorderende der unteren Muschel vermögen durch Fortsetzung auf die knorpelige Nase narbige Verziehung der Nasenflügel herbeizuführen.

Einige ausgewählte Fälle mögen in knappester Beschreibung hier folgen:

H. B. aus Köln, 28 Jahre alt, vor 4—5 Jahren syphilitisch, seit 2 Jahren verheirathet und Vater eines gesunden Kindes, hat vor 4 Monaten Verstopfung der linken Nase, dünnflüssigen gelben Schleimausfluss aus derselben und bisweilen übelriechenden Athem. In den letzten Wochen gesellte sich dazu ein besonders Abends im Bette

zum Unerträglichen sich steigernder Schmerz auf der linken Kopfseite. Das Gesicht sieht blass, angegriffen, etwas abgemagert aus; von Syphilis ist am Körper nichts zu bemerken. Der Hausarzt hatte zuletzt Quecksilberpillen nochmals verordnet, doch ohne Erfolg. 13./6. 72.

Das Speculum zeigt, dass die linke Höhle durch Schwellung der mittleren Muschel, deren Schleimhaut stark geröthet, geschwollen ist und dem Septum eng anliegt, verstopft, undurchsichtig ist.

Der Rachenspiegel lässt die mittlere Muschel, soviel von ihr gesehen werden kann, gelb, geschwürig, die nächste Umgebung stark hyperaemisch erkennen.

Rechte Nase gesund.

Ordin.: Kali jodat. 6 : 200.

Am 19. Juni stellte sich Patient vor und berichtet, dass schon nach 3 Tagen die Schmerzen ausgeblieben seien, dass er jetzt wieder Luft in der Nase habe.

Befund: deutlich zu sehen, dass das Geschwür nur der mittleren Muschel angehört; es erscheint kleiner, in Folge Abnahme der Schwellung. Die Nase ist von vorne wieder zum Theil durchsichtig.

Patient sollte noch einige Flaschen weiter gebrauchen; später, nach $1\frac{1}{2}$ Jahren bestätigte er die seitdem erlangte Heilung.

Herr X. aus E. hat seit mehreren Monaten Verstopfung der rechten Nase, verbunden mit starker Production gelben, oft auch wässrigen Schleimes; der Kopf ist oft schwer, eingenommen.

Befund: Am Vorderende der unteren Muschel rechts ein speckgrundiges mit wallartigem Rande versehenes Geschwür von etwa 1 Cm. Durchmesser, ein etwas flacheres befindet sich gegenüber an der Scheidewand, und ein drittes vorne am Nasenboden, unter der Muschel. Die Höhle ist nur vorne zu betrachten, unterer und mittlerer Nasengang verschlossen, durch Schwellung der Muschel etc.

Auf Befragen erklärte Patient sofort, dass er zwar vor mehreren Jahren von einem Arzte in Schlesien an Syphilis behandelt worden, von einigen Aerzten später in Aachen für vollständig gesund erklärt worden sei.

Auf Brust und Rücken war ein dunkelroth gefärbter Knötchen-Ausschlag zu bemerken.

Ordin.: Kal. jodat. 5 : 200 3—4 Mal tägl. 1 Esslöffel. 23./8. 72.

Am 1. September hat Patient schon völlig Luft in der rechten Nase; die profuse Schleimabsonderung hat fast ganz aufgehört.

Die Geschwüre sehen alle verkleinert aus, in Folge der Abschwellung. Sie werden mit Argent. nitric. in Substanz geätzt; Jod Kal. wird weiter genommen.

15. September. Die Geschwüre sind vollständig geheilt; die rechte Nase ist völlig geöffnet, man kann in's Cav. phar. nas. hineinsehen.

Frau B. aus D., von gesundem, corpulentem Aussehen, hat seit einem Jahre Verstopfung der rechten Nase, gelben Ausfluss, Borkenbildung und bisweilen Schmerzen, die auf die rechte Kopfseite ausstrahlen. Die Sprache ist etwas nasal. Geruch verschwunden. Schnupfpulver, Höllensteinpinselungen gegen den vermeintlichen Polypen, Schnupfwasser u. s w. blieben ohne jeglichen Erfolg.

Befund 7. November 1873. Die untere Muschel fehlt bis zum hinteren Drittheil. Letzteres stark eingeschrumpft, doch höckerig, geröthet; mittlere Muschel stark geschwellt, geschwürig an der concaven Fläche und Rand, hinten dem Septum anliegend; Septum zum grössten Theile in eine Geschwürsfläche verwandelt.

Pharyngoscop. Untere Muschel nicht zu sehen; mittlere intensiv geröthet, geschwellt, so dass der mittlere Nasengang ganz verschlossen ist, die Muschel das Septum berührt; von der obersten Muschel ist ein kleiner Theil und dieser gelb — geschwürig? — zu sehen; links ist die mittlere Muschel ebenfalls geschwellt, geschwürig, gelb.

Ordin.: Kal. jodat. 4 : 180; 3 Mal tägl. 1 Esslöffel.

Am 16. November sind 2 Flaschen verbraucht; der Geruch ist wiedergekehrt, Luftdurchgang sehr gebessert, Nasalsprache vermindert, die Geschwüre sind kleiner, die Schwellungen haben abgenommen.

Es fanden Aetzungen mit Arg. nitric. und verschiedentlich Anwendung des Galvanocauters statt gegen die Schleimhauthypertrophien. Innerhalb 3 Wochen waren die Geschwüre geheilt.

Herr H. aus C. hat seit einigen Monaten hochgradige Verstopfung der Nase, klagt über massenhafte gelbe, rahmige Schleimabsonderung; der Kopf ist dumpf, eingenommen, das Gesicht gedunsen, Augen geröthet, wie bei heftigem acutem Schnupfen.

Befund: Die mittleren Muscheln sind geschwellt, geröthet, liegen dem Septum an; die Unteren sind mässig hyperämisch, weniger ge-

schwellt; nur der mittlere und oberste Nasengang sind vollständig geschlossen. Geschwüre sind nirgends, auch im Rachenspiegel nicht zu finden.

Ordin.: Kal. chloric.-Lösung 2—3 Mal tägl. anzuwenden zur Bespülung der oberen Nebenhöhlen, wie bei Ozaena beschrieben ist.

Nach ca. 10 Tagen konnte nur über eine kleine Besserung berichtet werden.

Im Befunde war nichts geändert.

Patient gab auf Befragen an, dass er vor ca. 5 Jahren syphilitisch gewesen sei. Er nahm nun Kal. jodat.; schon nach wenigen Tagen trat eine auffallende Besserung ein und nach 14 Tagen waren der gelbe Schleim, die Verstopfung, alle Beschwerden geschwunden, das Gesicht hatte ein klares, frisches Aussehen. Die entzündlichen Erscheinungen an der mittleren Muschel waren beseitigt, die Nasenhöhle verhielt sich normal. Ob hier in den Siebbeinhöhlen Verschwärung bestanden hatte auf syphilitischer Basis, entstanden durch den Reiz eines heftigen acuten Catarrhes?

Herr P., kräftiger Mann von ca. 38 Jahren, leidet seit etwa einem Jahre an lästiger Borkenbildung in der rechten Nase, wodurch Verstopfung mit ihren Beschwerden oft entsteht. In der letzten Zeit gesellten sich anfallsweise auftretende, heftige Schmerzen hinzu, die von der Nase aus, auf Gesicht und Stirn sich fortpflanzten. Vor 5 Jahren war Patient syphilitisch gewesen.

Befund: An der äusseren Wand der knorpeligen Nase und auf das Vorderende der unteren Muschel sich fortsetzend befindet sich ein Geschwür; desgleichen eins am Vorderende der mittleren Muschel.

Ordin.: Kal. jodat. innerlich, wonach innerhalb der nächsten Tage die Schmerzen verschwanden; es fanden 5 Aetzungen statt mit Arg. nitric. in Substanz; die Nase war in 3 Wochen völlig geheilt; zu Hause hatte Patient täglich 2 Mal die Nase sorgfältig durch Ausspritzungen zu reinigen gehabt.

Herr X. aus Westphalen, 40 Jahre alt, sehr gesunder Constitution, ist vor 10 Jahren syphilitisch gewesen, d. h. er wurde damals wegen eines Ulcus penis hauptsächlich mit Schwitzcur, Holzthee und eine Zeit lang mit Pillen behandelt.

Er klagt nun (8. September 1875) seit längerer Zeit an Verstopfung der rechten Nase durch Borkenbildung zu leiden und oft Kopfschmerz, starke Eingenommenheit des Kopfes zu haben.

Die Reinigung und Untersuchung der Nase ergiebt, dass das Vorderende der mittleren Muschel geschwürig ist und der Knochen theilweise blossliegt.

Kal. jodat. innerlich, Touchirung des Geschwüres mit Arg. nitric. und Entfernung eines Stückchen Knochens, nachdem es sich gelöst hatte, ferner täglicher reichlicher Gebrauch der Spritze brachten innerhalb einiger Wochen die Affection zur Heilung.

Nach etwa 6 Monaten stellte sich Patient wieder vor. „Es hat mir sehr schlecht gegangen", sagte er, „denn in den letzten 7 Wochen habe ich neben starkem Ausfluss colossale Kopf- und Gesichtsschmerzen gehabt. Sie entstanden hier — die Umgegend des rechten Nasenflügels bezeichnend — neben der Nase und erstreckten sich auf den Backenknochen, über die Stirn bis hinter das Ohr."

Ich glaubte hiernach, eine Trigeminus neuralgie sei es gewesen; auch der Hausarzt hatte gemeint, es wäre ganz unmöglich, dass diese Schmerzen mit der Nasenaffection in Verbindung stehen könnten und wollte nichts von Kal. jod. wissen, als einige Tage vor Nachlass der Erscheinungen der Patient dies Mittel vorschlug in der Erinnerung an die schleunige treffliche Wirkung gegen die früheren Kopfschmerzen.

Aber wie gross war mein Erstaunen, als ich durch das Speculum das Vorderende der unteren Muschel als nackten Knochen mir entgegenstarren sah. Es unterliegt nicht dem mindesten Zweifel, dass von der Verschwärung der unteren Muschel die Reizung des Nerven ausgegangen war. Hätte Patient alsbald nach Auftreten der Schmerzen Kal. jodat. genommen, so würden in 2 Tagen die vermeintlich idiopathische Neuralgie verschwunden gewesen sein.

Unter den 25 Fällen waren einige, wo nicht über Schmerz, sondern nur über Eingenommenheit des Kopfes und eitrigen Ausfluss etc. geklagt wurde.

Uebler Geruch ist bei weitem nicht so constant und auffallend durchdringend, wie bei Ozaena.

In einigen Fällen kam es zur Ausstossung eines rauhen, dem Vorderende der mittleren Muschel angehörigen Knochenstückes, in anderen waren es dünne, glatte Blättchen, Theile der knöchernen Scheidewand.

Geschwülste in der Nasenhöhle.

Die Schleimpolypen, kurzweg Nasenpolypen genannt, nehmen, was Häufigkeit betrifft, den ersten Rang ein unter allen in der Nasenhöhle vorkommenden Auswüchsen.

Nicht weniger wie 135 von den Personen, die sich wegen der Nase an mich wandten, hatten solche aufzuweisen. Unter ihnen zählten die jüngsten 10—12 Jahre, die ältesten 70, dem männlichen Geschlechte gehörten an 105, dem weiblichen 30. Operirt wurden 125. Sie wussten über die Ursachen gewöhnlich nichts näheres anzugeben, als dass sie sehr lange an Verschleimung der Nase, häufigem Schnupfen gelitten, woraus schliesslich Verstopfung der Nase „Stockschnupfen" hervorgegangen sei.

Nicht selten wurde dasselbe vom Bruder, Schwester oder den Eltern berichtet, immer ergab die Anamnese, dass eine grosse Neigung zu Erkältungen, Empfindlichkeit gegen Temperaturwechsel von jeher bestanden habe, dass Hustenkrankheiten oft sich eingestellt hätten. Mit einem Worte, es fanden sich wenige, die behaupten konnten, aus ganz gesunder Familie zu stammen und selbst von Jugend auf über eine feste Gesundheit verfügt zu haben.

Symptome.

Hochgradige, meist schleimige, schwach gelbliche, selten rein wässerige Absonderung aus Nase und Nasenrachenraum, Verstopfung der Nase, häufig acut sich steigernd durch Aufquellen der Polypen, unruhiger Schlaf, Schnarchen, Verlust des Geruches sind die gewöhnlichen Erscheinungen. Desgleichen fahles, bleiches Aussehen, schlechter Geschmack, fader süsslicher Geruch des Athems, häufige Appetitlosigkeit, allmorgentliches Würgen, wenn der im Nasenrachenraum angesammelte Schleim herausbefördert werden soll.

Bei ganz saftlosen Individuen kann die profuse Absonderung fast ganz fehlen. Kopfschmerzen, Schwindel, Abnahme des Gedächtnisses, erschwertes Arbeiten des Geistes wird bisweilen bei jahrelangem Bestehem sehr zahlreicher Auswüchse beobachtet. Die Athembeschwerden haben zur Folge, dass für körperliche Arbeiten, die starke Bewegungen erheischen, die Leistungsfähigkeit sehr vermindert wird.

Bronchialcatarrh, Emphysem mit Lungencatarrh wurde oft nachgewiesen, dagegen kamen asthmatische Anfälle, wie Voltolini, in jüngerer Zeit auch Hänisch, als von Nasenpolypen abhängig be-

schrieben haben, nicht zur Beobachtung. Niesskrampf fand sich ein Mal in ausgesprochenstem Grade.

Der Patient, ein alter Herr, musste jeden Morgen, sobald er das Bett verliess, bis zur Erschöpfung niessen, in Folge eines starken Kitzels in der linken Nase. Ausser anderen Polypen zeigte sich hier ein runder, fingerdicker, weicher Polyp, der mit dünnem Stiele entsprungen war vom vorderen Ende der mittleren Muschel, wie nach der Entfernung klar erkenntlich war.

Durch Aufquellen des Polypen entstand offenbar Reibung an der Scheidewand, die bekanntlich reichlich versorgt wird vom nerv. nasopalat. Scarpae (II. Ast. d. Trigem.). Vom Augenblicke der Beseitigung des Polypen an blieben die Anfälle aus.

Chronische Schwerhörigkeit oder häufigere acute Affection der Ohren wurde höchst selten berichtet. Waren Polypen aus den Choanen herausgewachsen, oder war Hypertrophie der Rachentonsille vorhanden, so konnten die Patienten häufiger angeben, vorübergehende Schwerhörigkeit, Druck und Schmerz auf dem einen oder anderen Ohre gehabt zu haben, welche Erscheinungen sowohl auf mechanischem Wege zu Stande kommen können, indem Polypen und Rachentonsille die Bewegung des Tubenwulstes, ein genügendes Klaffen der Tubenspalte hindern, als auch in Folge intercurrirenden Catarrhs des Mittelohres.

Diagnose.

Wenn knöcherne und knorpelige Nase aufgetrieben sind — ersteres ist selten bei gutartigen Polypen — oder die Polypen sehr weit nach vorne hangen, kann durch einfaches Aufheben der Nasenspitze die Diagnose manchmal gestellt werden, gewöhnlich bedarf es dazu des Speculums. Dieses giebt die allgemeine Auskunft, dass hellgraue Auswüchse in der Nase sich befinden; der Rachenspiegel entscheidet, ob diese bis zu den Choanen sich erstrecken. Genaueres über Zahl und Sitz ist in der Regel erst im Verlaufe der Behandlung zu bestimmen, da die Auswüchse hintereinander und meist zu dicht zusammenstehen.

Der Sitz der Nasenpolypen ist in weitaus den meisten Fällen nach meiner Erfahrung nicht die obere Nasenwand, das Dach der Nasenhöhle, wie Voltolini meint, sondern die mittlere Muschel. Sie erscheint in Fällen, wo jahrelang Polypen bestanden, grösser wie die untere und ihre concave Fläche ist bedeutend entwickelt; die untere Muschel sieht oft abgeplattet, verkleinert aus.

Das Vorderende ist zuerst als Wurzelort der Polypen zu nennen, dann folgen der freie Rand, die concave Fläche und das hintere Ende, von welchem die in die Choanen hinabragenden meistens herstammen. Die hohe Lage der Muschel, von welcher sich die geschwollene abgehobene Schleimhaut leicht herabsenken kann um allmählich zu selbstständigen Geschwülsten umgebildet zu werden, sowie der Umstand, dass grade sie beim Schneuzen vom Luftstoss getroffen, die geschwellte Haut also in der Lockerung begünstigt wird, dürften in Betracht kommen bei der Erklärung der genannten Thatsache. Manchmal ist wohl eine chronische Entzündung der Siebbeinböhle, deren innere Wand von der mittleren Muschel gebildet wird, die Ursache der Polypenbildung.

An der unteren Muschel sind die weichen Polypen sehr selten; am Meisten werden dort nur die beim Stockschnupfen, chronischen Catarrh geschilderten Veränderungen angetroffen.

Bei Personen, die 20 Jahre und länger mit Polypen behaftet sind, findet man jene himbeerartigen, der concaven Fläche entsprossenen Tumoren sehr vergrössert und fibrös entartet.

Von der Scheidewand sah ich nur im vordersten Abschnitte einige Male kleinere Polypen entspringen.

Das Dach der Nasenhöhle bietet nur einen schmalen Streifen Schleimhaut dar, und ich kann nicht anders sagen, als dass ich in höchstens 8—10 Fällen Auswüchse von dort herabkommen sah.

Nie war der Boden der Nasenhöhle betheiligt.

Zahl der Polypen.

Höchst selten sieht man nur einen einzigen Polypen — ein Mal operirte ich eine alte Dame, die am Vorderende der unteren Muschel einen dünnen, langgestreckten, blassen Polypen aufwies; zwei Patienten hatten am Eingang der knöchernen Höhle je einen Auswuchs, der von der Scheidewand entsprungen. Zwei oder drei Auswüchse vom hinteren Ende der mittleren Muschel gewachsen und in den Nasenrachenraum herabhängend, sah ich 2 Mal.

Die Kranken konnten verhältnissmässig gut inspiriren, doch nicht exspiriren durch die betreffende Nase, weil die Polypen ventilartig die Choane schlossen. Auf den ersten Blick im Rachenspiegel glaubte ich, dieselben stammten direct vom Dache des Schlundkopfes, was nach der Operation als ein Irrthum, der wohl öfter in dieser Hinsicht vorgekommen sein mag, zu erkennen war.

Frei war eine Nasenhöhle bei acht Patienten; gewöhnlich sind beide Höhlen mit Auswüchsen erfüllt, deren Anzahl schwankt zwischen 10—50 Stück. Die kleinen jungen Polypen sind in der Regel so gross, wie eine grüne Erbse, und rundlich, wenn sie von der concaven Fläche der mittleren Muschel herrühren, oder von ovaler Gestalt, wenn sie am Vorderende, am freien Rande, gestanden haben.

Je nach der Weite des mittleren Nasenganges, oder der Höhe der Höhle entwickeln sich die Auswüchse in die Dicke oder Länge. Die Dicke und Breite des Daumens bezeichnen schon die ansehnlichsten Polypen, die in der Nase gewöhnlich vorkommen.

Die aus den Choanen herausgetretenen haben mehr Spielraum sich auszudehnen, und so wurden hier einige von der Grösse eines kleines Taubeneies angetroffen. Die grossen gehörten meist Solchen an, die verschiedene Jahre schon mit dem Uebel behaftet waren und weite Höhlen besassen. Die alten sind härter, enthalten mehr Bindegewebe, wie die jüngeren, hellgrauen oft fast durchsichtigen Polypen, die zum grössten Theil aus flüssigem Inhalt und wenig weichem Bindegewebe bestehen. Einige der weicheren Art zeigten mitten im Gewächse eine hellweisse runde Stelle, wie wenn ein weisses Korn eingelagert wäre. Aufgeschnitten fand ich eine kleine runde Cyste, die mit rahmartigem, weissem undurchsichtigem Schleim prall gefüllt war. Wahrscheinlich rührte aus derartigen Cysten auch die gelbweisse Masse her, die ich öfter hervorquellen sah aus Polypen, in welche der Galvanocauter Einschnitte gemacht hatte. Vielleicht entstehen diese Cysten, indem in Folge starken Schneuzens ein Blutgefäss platzt, ein Infarct sich bildet, der sich abkapselt und erweicht.

Eine Abcessbildung in diesem Bindegewebsarmen-Gewächse scheint mir weniger annehmbar.

Bezüglich der Raschheit, mit welcher Polypen in der Nase entstehen, ist eine bestimmte Frist schwer anzugeben, da die Patienten nicht bestimmen können, wann zu der Verschleimung die Gewächse sich hinzugesellt haben.

Behandlung.

Spontane Abstossung von Polypen wurde mir höchstens zwei Mal berichtet.

Heilung durch Adstringentien (Bepinselung, Schnupfpulver) sind zwar hier und da erzählt, doch muss ich, abgesehen davon, dass ge-

naue Untersuchung fehlte, diese Erfolge schon deshalb bezweifeln, weil ich sehr oft erfahren habe, wie sorgfältig selbst der Galvanocauter gehandhabt werden muss, um vollständige Heilung zu erzielen.

Das bisher gebräuchlichste Instrument behufs operativer Behandlung, die nun einmal nicht zu umgehen ist, stellt die Kornzange dar.

Voltolini hat das Verfahren mit Recht als ein gewaltsames bekämpft, ich glaube die haltbarsten Gründe für diese Ansicht ebenfalls beibringen zu können.

Die Zangenoperation geschieht nicht unter Leitung des Auges, man sucht und tastet, fühlt, ob Hartes oder Weiches gefasst ist, indem die Zange zusammengedrückt wird.

Die Nasenhöhle ist aber nicht eine glattwandige Höhle von stumpfer Empfindung, sondern ist mit Vorsprüngen und Vertiefungen versehen und besitzt eine nervenreiche, höchst empfindsame Schleimhaut.

Kein Wunder, dass das unvermeidliche Anstossen, das Pressen der Wandungen beim Oeffnen der Zange, das Zerren der falsch ergriffenen Theile, höchst schmerzhaft sein muss; leicht erklärlich, dass oft zahllose vergebliche Versuche gemacht werden, wenn man bedenkt, wie häufig Verbiegungen der Scheidewand, Knochenvorsprünge die Höhle bedeutend verengen, unzugänglicher gestalten.

Niemand wird den einfachen Satz antasten können, dass es unstatthaft ist, in einer Höhle, die allenthalben dem Auge klar vorliegt, blindlings zu operiren mit einem so gewaltthätigen Instrumente wie die Zange vorstellt.

Auch selbst wenn die Choanen pharyngoscopisch untersucht wurden und die Zange noch so schlank gebaut ist, wie Schrötter von der seinigen rühmt. Warum wird denn nicht ein Nasenspeculum eingesetzt, Licht in die Höhle geworfen und nun die Zange, wenn es denn eine solche sein muss, kunstgerecht an die Geschwülste gebracht? Eine knieförmige würde das Sehen nicht behindern.

Die Zange hat aber, selbst auf diese schonende natürliche Weise gebraucht, grosse Schattenseiten.

An einem dünnen Stiele sitzen nämlich die Polypen selten; meist ist die Wurzel bandartig, und 1—2½ Cm. lang, 1, 1½—2 Cm. breit, je nachdem der Polyp die ovale oder die runde Gestalt hat.

Die Zange wird sehr oft die Wurzel nicht entfernen, sie wird aus der Masse herausreissen, es bleiben Fetzen stehen.

Wo ein Polyp war, bilden sich aus den Resten zwei und drei kleine von Neuem.

Oder bei derberer Beschaffenheit der Polypen und entsprechendem Drehen und Ziehen, wobei dem Patienten zu Muthe ist, als wenn ihm das Gehirn herausgezerrt werden sollte, geht die benachbarte Schleimhaut ebenfalls mit davon und eine unmässige Blutung nebst gewaltiger Erschütterung der Nerven ist die Zugabe.

Luxationen der knorpeligen Scheidewand, Fracturen der knöchernen, Mitnahme von Muscheltheilen, Ereignisse, die oft vorkommen, wie die Entstellungen in manchen, früher so behandelten Nasen mir beweisen, müssen die Schmerzen sehr vermehren, die Operation zu einer abschreckenden gestalten.

Es kommt nun noch hinzu, dass nur zufällig ein günstiges Resultat „Heilung“ erfolgt. Oder ist es nicht Zufall, wenn ich mit der Zange einen Polypen, den ich nicht sehe, so ergreife, dass er mit Stumpf und Stiel entfernt wird, selbst wenn die Höhle geräumig ist, keine Knochenvorsprünge hineinragen, der Polyp vorne an der mittleren Muschel möglichst isolirt sass?

Die Unsicherheit des Erfolges, die Fruchtlosigkeit ihrer Qualen selbst unter den Händen hochangesehener Chirurgen bestimmten die Patienten, die mit einer grossen Zahl von Polypen behaftet waren ganz besonders, fernerhin keine Hülfe mehr zu suchen.

Hier und da wurde in der letzten Zeit auch die einfache Schlinge (von Ohrenärzten die Wilde'sche) angewandt.

Ohne Speculum ist auch so der Erfolg zweifelhaft, was zuverlässige Entfernung auch der kleinen Polypen betrifft und derjenigen, die im hinteren Abschnitt der Höhle sitzen.

Bei irgend derberer Beschaffenheit, breiterer Basis der Polypen springt der Draht, auch muss stark gezogen werden, und es giebt eine sehr reichliche Blutung.

In ein neues Stadium trat die Behandlung, als Voltolini (im Jahre 1868) auf den glücklichen Gedanken kam, den Galvanocauter und die galvanocaustische Schneideschlinge mittelst des Nasenspeculums in allen Gegenden der Nase wirken zu lassen, die Höhle vollständig von den Auswüchsen zu befreien.*)

Gegen eine so verbreitete Krankheit ein bei richtiger Anwendung vollständig heilendes Verfahren gefunden zu haben, welches die Patienten nicht genug preisen können, darf gewiss ein schönes Verdienst genannt werden.

*) Middeldorph operirte nur diejenigen Polypen mit der galvanocaustischen Schlinge, welche in die Nasenöffnung oder vor derselben hinausragten.

Die erfolgreiche Einführung der Methode in Rheinland-Westfalen glaubt Verfasser, ohne Jemandes Rechte zu schädigen, sich zuschreiben zu können.

Von der Methode Voltolini's weiche ich in einigen Punkten ab, in anderen meine ich nicht unwesentliche Ergänzungen anempfehlen zu können.

Was zunächst den Schlingenschnürer Voltolini's betrifft, so muss ich denselben unbedingt für unbequemer und weniger dauerhaft erklären, wie das Instrument, welches v. Bruns angegeben hat für galvanocaustische Operationen mit der Schlinge.

Letzteres hat man so rasch mit einer neuen Schlinge armirt, dass es durchaus unnöthig ist, mehrere Handgriffe bereit zu halten, um beim Operiren Zeit ersparen zu können (Voltolini). Sind vorher in verschiedene Röhren Schlingen eingezogen worden, so hat man, wenn ein Draht zersprang, in einer halben Minute die Röhre abgeschraubt und das Instrument mit einer frischen versehen. Ein Blick auf beide Handgriffe lehrt, was ich ausserdem durch Prüfung beider kennen lernte, dass der Voltolini'sche viel mehr Umstände macht.

Auch ist der Ring im Schlitten geeigneter wie der Hebel zum Zuschnüren. Man hat nicht nöthig, genau die Grösse der Schlinge zu bemessen wie beim Hebel, der eine nur etwas zu grosse nicht zuziehen kann. Endlich ist die von Burow für den v. Bruns'schen Handgriff angegebene Stromschliessung höchst bequem und zuverlässig.

Ragt ein Polyp aus dem Nasenloche hervor, so kann die Schlinge natürlich einfach über denselben gelegt und nachdem sie möglichst in die Höhe geschoben worden, eine vollständige Entfernung ausgeführt werden.*)

Nur in diesem Falle, nicht auch dort, wo eine „weite Nase" vorhanden ist, operire ich, wie Voltolini schreibt, ohne Benutzung des Speculums; denn es ist gewiss einleuchtend, dass die Schlinge schonender eingeführt wird, dass es leichter gelingt den Polypen vollständig abzutragen, wenn ich sehe, als ohne Leitung durchs Auge.

(Für gewöhnlich und bei hinreichender Uebung genügt die Kehlkopfslampe, in manchen Fällen aber wird man intensiveres Licht sehr

*) Die Erfahrung lehrte mich, dass es selten gelingt, mehrere Polypen zu gleicher Zeit an der Wurzel abzutragen, weil eine grosse Schlinge zu leicht verbogen wird beim Anlegen, Hinaufschieben; deshalb gebe ich der Schlinge eine Länge von circa 2—2½ Cm und eine Weite von 1—1½ Cm.

wünschen und darf man beim Mangel eines solchen nicht unterlassen, mit Sonnenlicht nachzusehen, um nicht in Täuschung zu verfallen).

Ich operire nun in folgender Weise:

Der Kranke sitzt und lehnt den Kopf an einen Kopfhalter (v. Bruns) wie bei der laryngoscopischen Untersuchung. Auch befindet sich die Lampe rechts vom Patienten.

Die Schlinge ist quergestellt, die Röhren laufen also neben-, nicht übereinander.

Sie wird, nachdem das Speculum eingesetzt, in sagittaler Haltung durch dasselbe gebracht, nun wieder quergehalten und unter das freie Ende des zunächst hängenden Polypen geschoben, dann sie langsam auf- und abwärts bewegend, wird sie immer höher hinaufgeführt bis man auf festen Widerstand geräth. Entweder ist dieser die Ursprungsstelle des Polypen, also gewöhnlich die mittlere Muschel, oder ein Knochenvorsprung, ein Dornfortsatz der Scheidewand, doch gleichviel, man zieht den zuschnürenden Ring an und fühlt, dass die Schlinge eine weiche Masse gefasst hat.

Sofort lässt man den Strom wirken durch den Druck auf die hebelartige Vorrichtung an der unteren Fläche des Handgriffes, zieht gleichzeitig den Ring fester und fester an, die zischende Schlinge giebt nach und mit einem Auswuchse kommt sie im nächsten Augenblicke aus der Nasenhöhle hervor. Der Schmerz ist bei genügender Stromstärke sehr gering und ganz verschwunden, sobald das Instrument aus der Nase herauskommt.

Ist es gelungen, den Polypen scharf an der Wurzel abzutragen, so zeigt sich die Brandfläche, was Länge und Breite betrifft, kleiner als der angrenzende Abschnitt des Polypen und stets ist sie von einem Saume glatter, glänzender, unverletzter Oberfläche umgeben. Wurde aber der Polyp nur in der Masse durchschnitten, so erstreckt sich die weisse Brandstelle über die ganze Fläche. Etwaige Reste lasse ich jedoch zunächst unberücksichtigt, indem ich in der ersten Sitzung vor allem darnach strebe, die Verbindung mit dem Nasenrachenraum, den Luftdurchgang überhaupt erst herzustellen.

Nachdem nöthigen Falls durch Ausspritzen oder Abwaschen mittelst Wattebausch, der um den Knopf einer langen Sonde gedreht ist, das Gesichtsfeld gereinigt wurde, bringe ich die Schlinge an den nächsten Polypen, verfahre wie oben angegeben weiter und weiter, bis ich zu den Choanen gelange.

Je nach der Weite der Nasenhöhle, je nach Anwesenheit be-

engender Vorsprünge der Scheidewand, der Zahl der Polypen und natürlich nach dem Grade der Geschicklichkeit wird dies Ziel in der ersten Sitzung erreicht oder es gehen mehrere darüber hin, ehe man in's Cav. phar. nas. hineinsehen kann.

Ist die grösste Beschwerde, die Verstopfung gehoben, so muss genau Umschau gehalten werden, nach kleinen Auswüchsen an der concaven Fläche der mittleren Muschel, am Dache der Nasenhöhle, nach Resten, zurückgebliebenen Fetzen, sowie besonders scharf zuzusehen und zu sondiren ist, ob die Schleimhaut des Vorderendes der mittleren Muschel nicht höckerig, hypertrophisch ist.

Was die Schlinge nicht mehr fassen kann, wird mit dem Galvanocauter beseitigt, zumal also die Hypertrophie der Schleimhaut.

Oftmals wird man, wenn schon Durchsicht in das Cav. phar. nas. hergestellt wurde, in der nächsten Sitzung noch Polypen von ansehnlicher Grösse im mittleren Nasengange vorfinden wider Erwarten. Dies rührt daher, dass, wenn einige Zeit in der Nase manipulirt worden ist, in Folge Schwellung der Schleimhaut es unmöglich wird, den Inhalt der Höhle deutlich zu unterscheiden.

Hängen die Polypen im hinteren Abschnitt der Höhle dicht beisammen, sind grössere hier vorhanden, die alsdann in das Cav. phar. nas. hineinragen, so bemüht man sich oft vergebens mit der Schlinge Luft zu machen. Sie bringt höchstens kleine Stückchen heraus, weil sie einestheils nicht zwischen den Polypen in die Höhe und anderntheils nicht unter das freie Ende der aus den Choanen herausgetretenen gebracht werden kann. Ein sehr dicker Draht (Nr. 0 oder Nr. 1) könnte wohl mehr Widerstand leisten, würde nicht verbogen, allein das viel langsamere Erglühen derselben würde bedeutenden Schmerz und stärkere Reaction Seitens der Nachbargebiete sicher zur Folge haben.

Ich nehme deshalb in solchen Fällen nach einigen misslungenen Versuchen mit der Schlinge alsbald den Galvanocauter zur Hand.

Man sieht, wenn ein solcher Patient Töne angiebt, die Geschwulstmasse sich in die Höhe bewegen (gehoben durch das Velum), und setzt man nun den Galvanocauter möglichst hoch oben auf, wo die Bewegung noch deutlich sichtbar, so muss der vorliegende Polyp nahe der Wurzel zerstört werden (Voltolini räth an, überhaupt den Galvanocauter zu benützen, wenn die Schlinge nicht bald von Erfolg begleitet wäre). In der nächsten Sitzung hat es dann mehr Raum gegeben durch Schrumpfung, Absterben der Polypen, und man

applicirt entweder in derselben Weise einige 5—10 Mal den Galvanocauter oder im günstigeren Falle kann man schon bequem die Schlinge um die aus den Choanen herausgetretenen Gewächse herumlegen und an der Wurzel abtragen.

Beim Herausziehen des Instrumentes fällt der Polyp oft, weil er zu gross ist*) um in die Nasenhöhle hineinzugehen, in den Rachen und wird unter Würgen ausgeworfen. Der volle Luftstrom ist dann mit einem Schlage hergestellt.

Sehr mühsam gestaltet sich diese Operation, wenn absolut keine Luft durch die Nase getrieben und der in der Nasenhöhle angesammelte Schleim nicht herausgeschneuzt werden kann und deshalb herausgewischt werden muss, um das Operationsfeld frei zu machen. Der Schleim ist zäh und klebrig, wird sehr rasch abgesondert, ein mehrmaliges Einführen des Wattepinsels ist erforderlich, Zeit und Geduld sind zu opfern, besonders bei Kindern oder empfindsamen, willensschwachen Personen.

Ist eine Nasenhöhle sehr verengt durch Verbiegung, Verkrümmung der Scheidewand, Knochenvorsprünge, so finden sich in dieser Höhle gewöhnlich nur dünne glatte Polypen, während dicke Geschwülste aus der betreffenden Choane heraushängen können.

Hat man nun, was aus naheliegenden Gründen das Klügste ist, die günstigste Seite zuerst vorgenommen, also z. B. die rechte Nasenhöhle frei gemacht, so sieht man einen Theil der von links herstammenden Geschwulstmasse vor der rechten Choane vorliegen.

In einem Falle führte ich eine grosse sagittale Schlinge (Röhren übereinander laufend) durch die rechte Nase in das Cav. phar. nas., es gelang beim ersten Versuche die Schlinge über die Geschwulst zu streifen; ich suchte, indem ich den Handgriff soviel es ging nach rechts bewegte, die Schlinge möglichst weit nach links hinüber zu schieben, schnürte zu, liess den Strom wirken, und im nächsten Augenblicke fiel ein zolldicker, breiter, ziemlich harter Polyp dem Patienten in den Mund. Der 70 Jahre alte höchst empfindliche Herr war ebenso erstaunt, wie hoch erfreut über die schmerzlose Operation und den plötzlich bedeutend grösseren Luftstrom, der jetzt durch beide Nasenhöhlen ging.

Nicht ein halber Theelöffel Blut floss dabei.

*) Die Dicke der Polypen verhinderte mich bisher stets, mit einer langen Pincette denselben in die Nase hereinzuholen und nun die Schlinge umzulegen, wie Voltolini empfiehlt.

Dies Verfahren wollte nicht zum Ziele führen bei einem ebenfalls lange Zeit mit Polypen behafteten bejahrten Herrn. Auch hier war die linke Höhle bedeutend verengt durch Vorwölbung der Scheidewand und nur kleine, glatte Auswüchse hingen von der mittleren Muschel vorne herab.

Die rechte war sehr weit und mit ca. 20 Stück ansehnlichen und kleineren Polypen angefüllt gewesen. Trotz Entfernung derselben konnte noch nicht frei durch die rechte Nase geathmet werden, namentlich war die Exspiration behindert.

Lings ging nur ein ganz dünner Luftstrom hindurch. Der Rachenspiegel liess die Ursache davon erkennen in einer grossen, buckeligen Geschwulst, die quer vor dem unteren Abschnitt der Choanen lag. Das Septum theilte sie in eine grössere linke und kleinere rechte Hälfte. Wiewohl von der rechten Nase aus ein Theil der Geschwulst gesehen und auch mit der Sonde so weit nach links verdrängt werden konnte, dass ihr Herkommen von links sicher festzustellen war, schlug es doch gänzlich fehl in der eben beschriebenen Art, sie zu ergreifen.

Ich nahm nun meine Zuflucht zum Rachenpolypenschnürer (von Voltolini, modificirt vom Verfasser). Denselben versah ich mit einer etwa $2\frac{1}{2}$ Cm. weiten Schlinge (Draht Nr. 3), bog sie etwas nach vornüber, brachte sie hinter das Velum und schob rasch hinauf, bis sie gegen das Dach des Schlundkopfes stiess, wobei der Handgriff aus der horizontalen, mehr und mehr in die senkrechte Haltung kam; dann zog ich das Instrument, dessen starke Röhren die Kraft des Gaumensegels überwanden, gegen mich an, bis ein fester Widerstand — der knöcherne Gaumen — Halt gebot und nun schnürte ich zu. Knirschend setzte sich die Schlinge fest, es wäre ein starkes Reissen nöthig gewesen, um sie wieder herauszubringen wenn nicht der galvanische Strom ihr schneidende Kraft verliehen hätte. Sie gab alsbald nach und ein rother derber Auswuchs von der Gestalt einer kleinen Pflaume hing darin; ein zweiter kleinerer Tumor wurde sofort in derselben Weise entfernt. Die Blutung — der Patient war vollblütig und zählte etwa 50 Jahre — betrug ungefähr ein halbes Weinglas; der Schmerz musste durch die Nähe des Gaumensegels, dem die Geschwulst oben auflag, etwas grösser sein. Von der Nase aus war nun nichts mehr von einer Geschwulst zu bemerken, der Rachenspiegel zeigte, dass die entfernten Stücke einer von dem hinteren Ende der linken unteren Muschel ausgegangenen fibrösen, älteren Geschwulst angehörten. Ein Theil derselben blieb für eine spätere

Sitzung zurück. Die bedeutende Erleichterung des Athmens bezeichnete Patient als eine wahrhafte Erquickung.

Die Hindernisse, welche Dornfortsätze von der Scheidewand vorstellen, sind am besten zu überwinden, indem die Schlinge möglichst knapp geöffnet, sagittal über oder unter den Vorsprung hindurch geführt (je nach dem Sitze des Polypen) und nun erst horizontal gestellt wird.

Oder man wendet den feinen Galvanocauter an, womit überall hinzugelangen ist. Glücklicher Weise sind, wie schon mehrfach bemerkt, in den sehr unzugänglichen Höhlen auch nur wenige und kleine Auswüchse.

Eine unangenehme aber sehr seltene Complication ist diejenige, wenn am Dache einer engen Nasenhöhle kleine Polypen wuchern.

Gewöhnlich und stets in engen Höhlen liegt das Vorderende der mittleren Muschel ganz nahe der Scheidewand, nur durch einen schmalen Spalt von ihr getrennt; hier kann nicht hindurch gesehen werden ohne Hülfe der Sonde, womit das Vorderende der Muschel, die in solchen Fällen stets durch Schwellung und Lockerung der Schleimhaut weicher ist, etwas auf die Seite gedrückt wird.

Um zu entscheiden, ob das Grauglänzende, was gesehen wurde, Schleim oder Polypenmasse darstellt, wird die mit Watte umwickelte Sonde benützt, mit ihr über die betreffende Stelle gefahren und dann nochmals untersucht. Eventuell kann mit einer kurzen und schmalen Schlinge, zwischen Scheidewand und Muschel an das Dach hinaufgeschoben, Alles was überhaupt greifbar ist, gefasst werden, es muss in die Schlinge gerathen, auch ohne dass sie allenthalben mit dem Auge verfolgt wird. Stets ist aber erforderlich, der Sicherheit halber nachzusehen, ob nicht niedrige Wucherungen noch mit dem Galvanocauter zerstört werden müssen.

Ich bediente mich nachstehenden Instrumentes mit Vortheil in mehreren Fällen. Es ist eine stark federnde, knieförmige Pincette, deren Fass-Enden in breite Platten umgestaltet sind.

Geschlossen wird sie in die Nase gebracht, hinaufgeschoben zwischen Muschel und Scheidewand, dann wird die Federkraft sich selber überlassen und durch diese der obere Nasengang dem Blicke zugängig gemacht, indem das Vorderende der mittleren Muschel zur Seite gedrückt wird. Die breiten Platten machen den Druck erträglich, die dünnen Branchen beeinträchtigen den Lichteinfall nicht, die Länge und knieförmige Gestalt gestatten auch noch, dass

der Patient dasselbe halten kann, ohne dem Operateur hinderlich zu sein.

Zufälle bei der Operation.

Blutung in störendem Grade ist sehr selten, wenn darauf geachtet wird, bei vollblütigen Personen einen dickeren Draht (Nr. 4 oder Nr. 3) anzuwenden, und den Strom öfter zu unterbrechen, um ein langsameres Abglühen zu erzielen. Sind die Patienten alt oder blutleer, oder sind die Auswüchse härterer Art, so nehme ich, um möglichst rasch und schmerzlos die einzelne Operation zu vollenden, einen Draht Nr. 5, der von dem nicht unterbrochenen Strome jäh zum Glühen gebracht wird.

Gegen etwaige Blutung werden Einspritzungen gemacht, wie beim Stockschnupfen angegeben wurde, auch der Strahl abwechselnd auf die äussere Nase gerichtet. In einem einzigen Falle war ich genöthigt, zu tamponiren.

Einen gesunden älteren Herrn, dessen Antlitz und Nase eine blühende Weinfarbe strahlten, wollte ich von dem Vorderende der linken mittleren Muschel einen kleinen ovalen Polypen entfernen. In dem Augenblicke als ich die umgelegte Schlinge zuschnürte, dem empfindlichsten Zeitpunkte der Operation, schlug der Patient auf meine rechte Hand und schleuderte das Instrument, das von ihr gehalten wurde, hinweg. Aus der Nase spritzte sofort Blut hervor, die Tropfen rannen so rasch hintereinander, dass sie fast einen Faden bildeten.

Die Einspritzungen von kaltem Wasser, auch mit Liq. ferri sesq. so reichlich versetzt, dass es ganz gelb gefärbt war, nützten Nichts, ich musste die Höhle mit Watte fest zustopfen, um die Blutung zu bändigen.

Allein Nachmittags stellte sich Patient wieder ein, weil die Blutung von Neuem sich gezeigt, indem aus dem Halse reichlich Blut ausgeworfen wurde. Vorsichtig zog ich einen Wattepfropfen nach dem anderen aus der Nase heraus und konnte, da das Blut nicht mehr so stark strömte, währenddem sehen, dass es von der convexen Fläche der mittleren Muschel nahe dem freien Rande herkam.

Mit der knieförmigen Pincette presste ich nun ein dickes Stück Feuerschwamm zwischen mittlere Muschel und Scheidewand hinauf, und sofort stand die Blutung ganz und gar. Vorsichtshalber übernachtete der (an der holländischen Grenze wohnende) Patient hier und machte Abends noch Eiswasseraufschläge auf die Nase. Am 5. Tage fiel der Tampon heraus, ohne dass es noch ein Mal geblutet

hatte, wie mir der Patient berichtete, als er seines „Stockschnupfens“ wegen noch ein Mal cauterisirt werden sollte.

Das Vorderende der mittleren Muschel war ganz normal glatt, die Schleimhaut fest aufliegend. Es handelte sich hier wahrscheinlich um die aneurysmatische Erweiterung des Gefässnetzes, von der Luschka angiebt, dass sie am Vorderende der mittleren Muschel oft vorkäme. Belehrend war dieser Fall einestheils, weil ich eine höchst heftige Blutung entstehen sah, nach Abreissen der Schlinge, anderntheils erkannte, dass es besser ist in Zukunft nicht zu viel Zeit mit Einspritzungen zu verlieren oder Wattetampons ohne jegliche Direction in die Nasenhöhle zu schieben, zu tamponiren in der alten Weise, sondern unter Gebrauch des Speculums, Feuerschwamm an die blutende Stelle zu bringen. Man kann auch ohne Speculum zwischen Scheidewand und mittlerer Muschel hinaufkommen, wenn man sich der Scheidewand als Leitung bedient, ihre Fläche nicht verlässt.

Ohnmachtsfälle.

In dem Abschnitte, der über Untersuchung der Nasenhöhle handelt, ist erwähnt, dass bisweilen bei Berührung der mittleren Muschel oder Scheidewand Ohnmachtsanfälle auftraten. So sah ich auch in der ersten Sitzung bisweilen und dann besonders, wenn vorn an der mittleren Muschel ein Polyp ergriffen oder abgetrennt war, plötzlich Blässe des Gesichtes entstehen, den Patienten wurde übel, Schweiss brach aus u. s. w. Die Sitzung musste aufgehoben werden, da bei jedem weiteren Versuche die Anwandlung zur Ohnmacht wiederkehrte. Sowohl bei schwächlichen Frauen, Mädchen, Knaben, als auch bei starken, durchaus nicht empfindsamen nervösen Personen, bei Arbeitern, Soldaten, Landleuten kam die Erscheinung vor, die, wie es scheint, am leichtesten durch Reizung des Nerv. ethmoidalis hervorgerufen wird, und darauf beruhen mag, dass reflectorisch eine Verengung der Hirngefässe, eine Hirnanämie zu Stande kommt.

In der Dura mater verlaufen auch Zweige vom Trigeminus.

Folgen der Operation.

Für gewöhnlich sind die Patienten durchaus nicht verhindert, ihren täglichen Beschäftigungen nachzugehen, sie dürfen selbst bei Winterszeit ohne Schaden an demselben Tage nach Hause reisen. Die Nase sondert reichlich wässerigen Schleim ab, der die Nasenlöcher oft wund macht, bisweilen ist sie geröthet. Den Kopf spüren

die Patienten eingenommen, wie beim frischen Schnupfen. Hatte aber die Sitzung länger gedauert, war in Folge von Hindernissen die Schlinge öfter vergeblich eingeführt, die Nasenhöhle dadurch stärker gereizt worden, oder wurden 10—15 Polypen entfernt, also eine grössere Zahl kleiner Wunden gesetzt, so bekamen die Patienten manchmal Hitze und aufgeregten Puls am zweiten Tage, wurden appetitlos, fühlten sich angegriffen und hatten für mehrere Tage über Eingenommenheit des Kopfes zu klagen.

Auch wurde einige Male mässige Anschwellung einer oder beider Gesichtshälften berichtet; nie aber ist mir ein Fall von Gesichtsrose oder ernstlicher Erkrankung als unmittelbare Folge der Operation bekannt geworden.

Nichtsdestoweniger beobachte ich die Regel, die erste Sitzung nicht zu lange auszudehnen und nur einige Polypen zu entfernen, um abzuwarten, ob der Patient zu Fieber oder heftiger Reaction geneigt ist oder nicht.

Auch darf nicht ausser Acht gelassen werden, dass der Hauptsitz der Polypen einestheils dem von der Lamin. cribos. gebildeten Dache der Nasenhöhle sehr nahe ist, anderntheils, dass dicht hinter dem Hinterende der mittleren Muschel das Foramen sphenopalat. sich befindet, wodurch die Art. sphenopalat. s. nasal. post. eintritt, dass die Ven. ethmoidal., indem sie in die V. ophthalmic. sup. sich ergiessen, mit dem Sinus durae matr. mehr oder weniger in Communication stehen.

Nachbehandlung.

Die Nachbehandlung anlangend, mache ich die Patienten zunächst darauf aufmerksam, dass sie beim Eintritt von störendem Unwohlsein sich möglichst ruhig zu verhalten, Kaffee, Thee, Spirituosen zu vermeiden hätten; ferner sollten sie Suppendiät beobachten, ein Glas Bitterwasser trinken, auf die erhitzte Stirn kalte Aufschläge einige Stunden lang appliciren und kühle Einspritzungen in die Nase machen, soviel als dies angenehm wäre.

Immer aber müssen die Patienten bis zur nächsten Sitzung behufs sorgfältiger Reinigung und zum Schutze gegen etwaige Infection täglich 1—3 Mal Einspritzungen machen, wozu im Ganzen wenigstens 1 Liter Wasser mit 1—2 Esslöffel Kali chloric. als Zusatz zu verwenden ist.*)

*) Die Lösung darf nicht reizen, beissen; ist dies der Fall, so soll der Patient sie verdünnen. Das Kali chlor. muss vorher in heissem Wasser gelöst werden.

Zahl der Sitzungen.

Sind nur einige Polypen vorhanden, lässt sich die Schlinge gut anlegen, so steht der vollständigen Beseitigung der Auswüchse in einer Sitzung nichts entgegen. In der Regel finden sich aber 10—20 isolirte Polypen vor, die abgesehen von allem anderen schon deshalb nicht in einer Sitzung entfernt werden können, weil die kleineren bald durch das Aufschwellen der Höhlenbekleidung dem Auge entzogen werden.

Die zweite Sitzung findet statt nach 8 oder 14 Tagen oder 3 Wochen, je nach dem Wunsche oder der Abkömmlichkeit der Patienten.

Manche Patienten, die sich einige Tage hier aufhielten, da die Rückreise zu weit war, operirte ich 2 und 3 Tage hintereinander. Das Allgemeinbefinden zeigte sich wenig oder gar nicht gestört, der Puls dennoch öfter beschleunigt.

In der zweiten Sitzung (sehr oft auch in der ersten) komme ich so weit, dass ich in den Nasenrachenraum hineinsehen kann, ausnahmsweise geschieht dies erst nach der dritten; alsdann ist der Luftdurchgang zum grössten Theile hergestellt, die schlimmste Beschwerde ist den Patienten abgenommen. Bei diesem Zeitpunkte wird jeder Operateur, der eine andere Methode benützte, der ohne Speculum und Rachenspiegel arbeitete, befriedigt das Instrument aus der Hand legen. Eine genaue Untersuchung würde aber noch zahlreiche Reste und kleinere Polypen nachweisen und so zeigen, dass noch viel zu thun erübrige, dass von einer endgültigen Heilung des Uebels noch keine Rede sein könne.

Um dies Ziel zu erreichen, sind mehrere Sitzungen, und in hochgradigen veralteten Fällen eine längere Beaufsichtigung der Nase erforderlich. Wollen solche Patienten definitiv geheilt sein und es nicht bloss darauf ankommen lassen, ob Verstopfung der Nase noch ein Mal eintritt oder nicht, so müssen sie sich innerhalb verschiedener Monate einige Male vorstellen. Bei denjenigen Patienten, die eine ausgeprägte Neigung zu Erkältungen haben, findet man dann öfter einen oder mehrere kleine junge Polypen oder höckerige Schwellung am Vorderende der mittleren Muschel, während sonst die Schleimhaut straff aufliegt und normales Verhalten zeigt. Die Patienten, die ein gesunderes, frisches Aussehen bald mitbringen, wissen nichts von deren Anwesenheit, die freie Athmung und das hierdurch wieder-

erlangte Wohlbehagen sind nicht im Geringsten gestört, Kurzathmigkeit, Neigung zu Brustcatarrh sind wesentlich vermindert, dagegen erfährt man auf Befragen, dass die Schleimproduction noch vermehrt ist.

So lange ein gelblicher, bisweilen beim Bücken heraustropfender Schleim noch bemerkt wird, wuchern bestimmt noch irgendwo Polypen, besteht Lockerung, Entzündung der Schleimhaut, und man darf nicht ruhen bis man sie entdeckt hat.

Es verlangen die grösste Umsicht und die meisten Sitzungen diejenigen Fälle, die früher mit der Zange operirt worden sind, weil — offenbar in Folge der starken Reizung durch dieselbe — eine diffuse Entartung der Schleimhaut häufig sich findet und aus den Fetzen, die beim Ausreissen der Polypen stehen bleiben, eine Unzahl junger Auswüchse entstehen. Aus einem werden 2—3 und mehr.

Die galvanocaustische Operation ist in geübter Hand schmerzloser, unblutiger und die schonendste. Es giebt kein Instrument, das so schlank und dünn ist, und zugleich solch unbesiegbare Kraft besitzt, wie die galvanocaustische Schlinge; der Brenner ist unersetzlich. Dennoch ist die sorgfältige, geschickte Untersuchung die einzige Bürgschaft für eine dauernde Heilung der Krankheit.

Papillome der Nasenhöhle.

Ein Herr W. aus Amsterdam stellte sich vor mit einer seit einigen Jahren ihn belästigenden Verstopfung der linken Nase.

Der Eingang derselben zeigte sich vollständig ausgefüllt von einer rosarothen blumenkohlartigen Masse.

Mit der galvanocaustischen Schlinge wurde Morgens und Nachmittags eine grosse Zahl spitzer und körniger kleiner Auswüchse, die zum Theil durch feine Bindegewebsbündel mit einander verbunden waren, entfernt.

Man konnte nun sehen, dass nur das Vorderende der unteren Muschel, der diesem gerade gegenüberliegende Theil der Scheidewand sowie der Boden der Nasenhöhle, ganz vorne, damit behaftet waren. Die von der Schlinge nicht fassbaren Wärzchen und kleinen Kämme wurden mit dem Galvanocauter zerstört und so (in zwei Sitzungen) die betreffenden Stellen vollkommen glatt gemacht.

Bösartige Geschwülste der Nasenhöhle.

In einem Falle war es unzweifelhaft, dass gewöhnliche Polypen sich zu solchen umgewandelt hatten.

Der etwa 63 Jahre alte Patient erzählte (1873), dass er seit ungefähr 30 Jahren mit Polypen behaftet sei, dass ein sehr angesehener Operateur, an den er sich vor 15 Jahren behufs Beseitigung derselben gewandt hätte, sich geweigert habe, dies zu thun.

Als ich mit der Schlinge beiderseits dicke, die knorpelige Nase entstellende Geschwülste von derberem Gefüge, herausgenommen hatte, und nach 6 Wochen ein Wiederwachsen constatirt werden musste, war in Verbindung mit der Reizbarkeit der Höhle, der voluminösen aufgequollenen Gestalt besonders der unteren Muscheln, soviel davon zu sehen blieb, sowie der Neigung zum Bluten, hinlänglicher Grund vorhanden, eine üble Prognose zu stellen.

Nach 3 Monaten stellte sich ein Abcess auf dem rechten Nasenbeine ein; die Sonde gelangte auf rauhen Knochen, der, aus der Richtung der Sonde zu schliessen, dem Dache der Nasenhöhle angehörte. Nach ferneren 2 Monaten trat der Tod ein unter Zeichen pyämischer Infection und Hirnerscheinungen.

Bei zwei Fällen waren folgende Erscheinungen gemeinsam vorhanden:

Kopfschmerzen, schmerzhafte Spannung in der Nase und nächsten Umgebung, starke meist wässrige Absonderung aus der Nase, Thränenfluss, Blutauswurf aus dem Rachen, permanente Verstopfung der betreffenden Nase, die in Folge der grossen Reizbarkeit des Organes, sehr oft eine absolute wurde.

Das Speculum liess ein Mal die rechte, ein Mal die linke Höhle allein erkrankt erkennen. Ein blaugrauer glatter Tumor fand sich bei dem einen Patienten, bei dem anderen eine zerklüftete höckerige, blassrothe Masse, anscheinend von der mittleren Muschel herstammend. Die untere Muschel war stets stark aufgequollen, lag mehr oder weniger innig der Scheidewand an, die Inspection der Höhle gänzlich verhindernd.

Im Rachenspiegel erblickte man die Nasengänge verstopft, indem die entzündlich geschwellten Muscheln einander und die Scheidewand berührten. Die Anschwellung der Nase, des Gesichtes nach einem Operationsversuch, die Steigerung der Beschwerden, statt der

sonst nie ausbleibendenden Verminderung, die relativ stärkere Blutung erhöhten den Verdacht auf maligne Affection der Nasenhöhle. Er wurde bestätigt dadurch, dass Allgemeinleiden sich einstellte, Abmagerung, fieberhafter Puls u. s. w. und dass ein Fortschreiten der Neubildung auf Oberkiefer und Augenhöhle stattfand. Das Alter der Patienten war 50 und 63 Jahre.

Eine Frau P., 49 Jahre alt, berichtete: dass sie vor einem Jahre Thränenfluss des rechten Auges zuerst bemerkt habe, und ihr der Bescheid gegeben worden sei, dass dies von einer Thränenfistel herrühre.

Nach Aufhören des Thränenlaufens habe sich ein rother Flecken aussen auf der Nase gezeigt und die rechte Nasenhöhle mehr und mehr sich verstopft.

Ueber Schmerzen, ausser über ein Gefühl des Wundseins am harten Gaumen klagte sie nicht.

Bei Berührung der angeschwollenen knorpeligen Nase oder der in derselben befindlichen Geschwulst käme es leicht und öfter zum Bluten.

Die Patientin sieht blassgelb, mager aus, eine Schwester ist am „Unterleibskrebs“ gestorben. In der rechten Nase sieht man einen hellrothen an der Oberfläche körnigen Tumor.

Sonst ist nur das Vorderende der geschwollenen, der Scheidewand und dem Nasenboden anliegenden, unteren Muschel zu sehen.

Im Rachenspiegel ist keine besondere Abnormität zu erblicken; die untere Muschel zeigt sich mässig geschwellt und geröthet, wird zum Theil vom Gaumensegel verdeckt.

Die rothe Stelle auf der Nase entspricht dem Nasenbeine; sie fluctuirt, der Knochen ist also bereits erweicht, durchbrochen. Es wurde Kali chloricum zum Aufstreuen oder Einblasen verordnet. Spätere Nachrichten ergaben, dass Perforation eingetreten, dass die andere Seite der Nase ebenfalls befallen worden sei.

Kann nicht mit einem Male Alles bis in's Gesunde hinein zerstört werden, so reizt man die Zellen nur zu jäherer Wucherung, wesshalb statt der Galvanocaustik, Messer und Säge in Anwendung kommen müssen. Letztere werden gewiss dauernde Erfolge erzielen, wenn Personen mit den angegebenen Erscheinungen frühzeitig pharyngo- und rhinoscopisch untersucht werden.

Epistaxis.

Verschiedentlich wurden Personen untersucht, die mit der Klage erschienen, bei kleinen Anlässen auffallend leicht und oft Nasenbluten zu bekommen. Nur in zwei Fällen konnte eine Erklärung, eine Abnormität aufgefunden werden.

Eine 63jährige Dame (Wittwe) aus gesunder vollblütiger Familie zwar, doch selbst von blassem gelbem Aussehen, will seit 12 Jahren, zu welcher Zeit die immer profuse Periode aufhörte, sehr häufig Nasenbluten gehabt haben. Ungefähr jede 3. oder 4. Woche blutete es aus dem linken Nasenloche; bisweilen blieb die Erscheinung auch einige Monate aus.

Im October (1874) kam aber die Blutung täglich mehrere Male, bei der geringsten Erregung, z. B. durch ein Glas Wein oder lebhafte Unterhaltung. Auch wurde sie Nachts öfter aufgeweckt, indem Blut in die Hals hinablief und Husten erregte.

Man vermuthete eine Geschwulst in der Nasenhöhle, es fand sich aber, als die Patientin auf Anrathen des Collegen Dr. Lohmar von mir untersucht wurde, dass die Nasenhöhlen ganz frei waren. Dagegen sah ich in der linken Nase an der Scheidewand genau gegenüber dem Vorderende der unteren Muschel ein kleines schwarzes Blutgerinsel kleben.

Bei Berührung mit der Sonde rieselte sofort Blut darunter hervor, und floss stetig über dem Nasenboden in das Cav. pharyng. nasal, ab. Stossweise, mit dem Puls ziemlich im gleichen Tempo, quoll es aus einer feinen etwa nadeldicken Oeffnung hervor.

Ich applicirte den Galvanocauter auf diese Stelle; Anfangs blutete es stärker, weil beim Abheben des Brenners der Schorf wieder abgetrennt worden war, dann aber, nachdem durch einige Injectionen kalten Wassers das Fliessen etwas gemässigt worden, legte ich einen breiten Brenner kalt auf, liess ihn rothglühend werden, unterbrach den Strom einen Moment und gab von Neuem Glühhitze mehrere Male; vorsichtig entfernte ich den Brenner, die Blutung stand vollkommen. Der Schorf hatte etwa $\frac{3}{4}$ Cm. im Durchmesser; er sollte gross sein, um sowohl das blutende Gefässchen selbst als die Umgebung, die Communication, eine Strecke weit zu veröden. Anderen Tages gab die Dame an, dass sie in den Oberzähnen das Gefühl vermehrter Wärme verspürt habe, seitdem es nicht aus der Nase blute.

Es wurde auf den grauschwarzen Schorf nochmals der Brenner gesetzt, um ihn fester mit der Unterlage zu verbinden; die Gerinnung der Flüssigkeit an seiner unteren Fläche bewirkte dies.

Zweiter Fall. Ein 26jähriger Weber aus Gr. stellte sich am 12. Januar 1876 vor mit der Klage an Nasenbluten zu leiden. Schon vor drei Jahren habe ihm die rechte Nase eine Zeit lang täglich geblutet, so dass er „ganz schwach geworden sei, fast nicht mehr habe gehen“ können.

Es wurde ihm in Elberfeld von Herrn Dr. Küpper aus der Nase Etwas herausgenommen, worauf zwei Jahre Ruhe eingetreten sei. Seit dem Sommer 1875 habe sich das Bluten wieder wöchentlich einige Male eingestellt. Er habe noch am Morgen auf der Bahn geblutet.

Als ich das Speculum in die rechte Nase eingesetzt hatte, begann es sofort zu bluten, es musste also am Eingang der Höhle die Quelle sein. Von oben floss nichts, nur der Nasenboden war blutbedeckt. Ich konnte aber nicht entdecken, woher es kam, ich sah nicht den Punkt, worauf ich den Brenner setzen sollte. Durch Compression der Nase stillte sich diese Blutung, das Einzige, was sich entdecken liess, war, dass die Scheidewand vorne gegenüber dem Vorderende der unteren Muschel lebhafter geröthet erschien und einige stärker entwickelten Gefässchen sich zeigten. Ich touchirte ganz oberflächlich diese Stelle mit Arg. nitric. und hiess den Patienten in einigen Tagen wieder zu kommen.

16. Januar. Es war kein Tag ohne Nasenbluten vergangen.

Ich schob nun das Speculum nur eben in die knorpelige Nase hinein, öffnete sie behutsam und sah ganz vorne am Eingange zur knöchernen Nase dicht über dem Nasenboden auf der Scheidewand ein Stückchen geronnenen Blutes, nicht grösser, wie der Punkt auf dem i. Ich rührte es kaum an, da floss das Blut reichlich.

Mit dem Brenner — die Batterie war vorher zurecht gestellt worden — stillte ich sie in der eben beschriebenen Weise.

23. Januar. Der Schorf ist abgefallen, eine Blutung ist seit der Operation nicht wieder aufgetreten.

Fremdkörper in der Nasenhöhle.

Erwähnenswerth ist ein Fall, betreffend ein zweijähriges Mädchen (aus Ems) von dem die Mutter erzählte, dass es seit dem 6. Lebensmonate mit eiterigem Ausfluss, Verstopfung der Nase und üblem Geruch behaftet sei.

Im Schlafe schnarche es sehr, werde oft gestört durch Trockenheit im Halse und Durst.

Trotz Consultation verschiedener Autoritäten wollte sich das Uebel nicht bessern oder verlieren. Scrophulöse Geschwüre wurden meistens als die Ursache angesehen, zuletzt meinte ein Arzt einen Polypen entdeckt zu haben, dessen Operation nur zufällig unterblieb.

Einen solchen hatte das Vorderende der unteren rechten Muschel vorgetäuscht, weil es geschwollen und beim Aufheben der Nasenspitze schon sichtbar war.

Das Kind liess sich willig ein kleines Speculum einsetzen, ich drückte die Muschel mit der Sonde etwas auf die Seite, sah einen fremden schwarzen Gegenstand vorne im Eingange, fühlte einen harten Körper. Mit der knieförmigen Pincette zog ich sofort ein Stück Sohlenleder von der Grösse eines ausgewachsenen Daumennagels hervor. Es war ganz schwarz und verbreitete einen penetranten Gestank.

Die Scheidewand war vorne-unten etwas erodirt, sonst nichts zu finden in der Nase, die in Folge sofortiger Verkleinerung der unteren Muschel ziemlich gut besichtigt werden konnte. Offenbar war dem Kinde — wie die Mutter vermuthete bei einem längeren Besuche auf dem Lande — ein Stück Leder zusammengerollt in die Nase gesteckt worden, dort ging es auseinander, klappte auf und konnte nicht von selbst herausfallen, blieb stecken.

Krankheiten des Nasenrachenraumes.

Der acute Catarrh tritt meist in Begleitung eines allgemeinen Rachencatarrhs oder mit einem Schnupfen vergesellschaftet auf, verschwindet mit diesem und ist nicht Gegenstand specieller Behandlung.

Der chronische Catarrh ist nach meinen Beobachtungen höchst selten eine selbstständige Krankheit. In den Lehrbüchern fehlt bei Schilderung desselben, eine genaue Berücksichtigung des Zustandes der Nase. Wird diese gehörig untersucht, so dürfte man die Klagen der Patienten über Verschleimung, Trockenheit, Gefühl eines fremden Körpers im Halse, meistens erklärt finden durch eine Ozaena höheren oder geringeren Grades, einen chronischen Nasencatarrh, durch Anwesenheit von Nasenppolyen oder Hypertrophie der Rachentonsille, die sehr oft die einzige Ursache der Beschwerden ist. Follicularschwellungen wird man ohne diese sehr selten im Cav. pharyng. nasale antreffen. Nur durch Beseitigung der Grundkrankheit kann Heilung erzielt werden.

Geschwüre.

Bezüglich des Vorkommens von Geschwüren in diesem Raume muss ich dasselbe behaupten, wie bei der Ozaena, dass nämlich gelbe Schleimauflagerungen, Borken oft fälschlich für Ulcerationen angesehen worden sind.

Meine Erfahrungen stimmen überein mit denjenigen Wendts, der von Tröltsch's Ansicht vom häufigen Vorkommen ausgedehnter nicht syphilitischer Geschwüre im Cav. phar. nas. als eine irrige hinstellt.

Wo ich Substanzverlust und Eiterung nach sorgfältiger Reinigung der Höhle gefunden habe, musste auch die Diagnose auf Syphilis gestellt werden. Einige Male (6 Fälle) traf es sich, dass bei Patienten, die über Schlingbeschwerden, Schmerzen klagten und längere Zeit vergeblich dagegen mit Gurgelwasser etc. gekämpft hatten, nur der Rachenspiegel die Ursache ihrer Beschwerden erkannte.

Es zeigten sich ein Geschwür an der hinteren Wand gegenüber dem Tubenwulste oder in der Mitte der hinteren Wand einige kreisrunde gelbe Vertiefungen. Syphilis war vorhergegangen. Folgende Fälle dürften der Erwähnung werth sich erweisen.

1) Herr X., Mediziner, war stets gesund und niemals seines Wissens syphilitisch. Nach einer Operation hat er einmal eine Lymphdrüsen-Anschwellung am Arme gehabt, vor Jahren.

Innerhalb einiger Wochen (Winter 1874) stellten sich Schlingbeschwerden, das Gefühl eines dicken fremden Körpers im Halse ein. Er bemerkte bald an der Vorderfläche der geschwollenen Uvula ein Geschwür, das sich vergrösserte. Die meinerseits angestellte Untersuchung mit dem Rachenspiegel ergab ein ziemlich tiefes, etwa 1½ Cm. langes Ulcus an der Hinterfläche des Velum's in der Mitte desselben.

Mehrere Touchirungen mit Argent. nitric. in Substanz waren erfolglos, die Geschwüre dehnten sich unzweifelhaft in die Breite aus. Sobald aber Kal. jodat. genommen wurde, verminderten sich die Beschwerden, die locale Behandlung erzielte Erfolg, die Geschwüre reinigten sich und heilten innerhalb 14 Tagen ganz.

2) Schneiderlehrling S., 17 Jahre alt, will nie Drüsenanschwellung, Ausschlag, auch nicht Gelegenheit gehabt haben, sich anzustecken, stellte sich vor mit der Klage, dass, nachdem vor einigen Monaten mässige Schmerzen am Halse aufgetreten wären, nunmehr (8. Febr. 74). Getränke beim Schlucken zum Theil ans der Nase herausstürzten. Schmerzen hatte er nicht. An der hinteren Rachenwand ist gegenüber dem Velum, links ein grosses rundes Geschwür von 1½ Cm. Durchmesser zu sehen, dessen Umgebung stark geschwollen, geröthet erscheint. Die Uvula ist links von der Wurzel getrennt, hängt wie eine kleinfingerdicke Geschwulst an der rechten Seite.

Nach sechs energischen Aetzungen mit Argent. nitric. in Substanz und Gebrauch von Kali jodat. innerlich, vernarbte das Geschwür innerhalb 3½ Wochen; in Folge der Abschwellung der Theile verschwand die Erscheinung des gänzlich ungenügenden Abschlusses des Rachens von der Nasenrachenhöhle, die Defecte am weichen Gaumen blieben. Der äusserste seitliche Abschnitt der Hinterfläche des Velums ist mit der hinteren Schlundwand verwachsen.

Anfangs Januar 1876 stellte sich S. auf meinen Wunsch noch ein Mal vor. Der pathologische Befund ist natürlich derselbe, es hat sich aber die nasale Sprache gebessert in Folge Kräftigung der Levator. veli., auch findet nur bei hastigem Trinken und selten ein Abfluss aus der Nase statt.

S. erklärt nochmals, sich nicht angesteckt, bis heute noch nicht ein Frauenzimmer berührt zu haben. Er glaubt den Beginn der Halsschmerzen zurückführen zu müssen auf einen Tag, an welchem

er erhitzt sich den Rock ausgezogen und auf die Thürschwelle gesetzt habe. Seine Geschwister sind stets gesund gewesen, auch die Eltern, doch starben mehrere Geschwister der Mutter an Schwindsucht.

3) B., Eisenbahnbeamter, ca. 40 Jahre alt, von zäher Gesundheit, hat 18 Jahre gedient als Soldat und Unteroffizier, 3 Feldzüge mitgemacht, klagt über Schlingbeschwerden mässigen Grades, die schon 6—8 Wochen bestehen möchten.

Die Vorderfläche des linken hinteren Gaumenbogens ist grösstentheils geschwürig, hat ein speckiges Ansehen; hinter dem Velum an der hinteren Wand, in das Cav. phar. nasal. hinauf sich erstreckend, befindet sich ein grosses kraterförmiges Geschwür. Rechts ist der hintere Gaumenbogen verwachsen mit der hinteren Rachenwand; vor Jahren wurde er ein Mal im Militärlazareth an einem Rachengeschwür, dessen Entstehen zweifelhaft, behandelt.

Aetzungen und Kal. jodat. innerlich brachten das Geschwür an der hinteren Wand rasch zur Heilung, während das an der Vorderfläche des Velums sich nicht reinigte, selbst nach Application von Kal. caustic. und des Galvanocauters. Einreibungen von Ungt. ciner. waren noch erforderlich, die Vernarbung zu erzielen.

4) H. Bergmann, verheirathet, will sich nie angesteckt haben, auch sind seine Frau und Kinder gesund.

Als Ursache seiner Schlingbeschwerden zeigt sich im Rachenspiegel, zum Theil auch ohne diesen, in der pars nasal. des Schlundkopfes, gegenüber dem oberen Theil des Velums ein grosses rundes Geschwür. Die Umgebung der gelben Vertiefung ist bedeutend geschwollen und geröthet.

Es fanden innerhalb 3 Wochen vier energische Aetzungen statt mit Arg. nitric. in Substanz, wodurch unter gleichzeitigem innerlichen Gebrauche von Kal. jodat. Heilung in der bezeichneten Frist bewerkstelligt wurde.

In allen vier Fällen fehlten Narben, Drüsenanschwellungen, Ausschlag, überhaupt jegliche Zeichen stattgehabter Infection, die aufs Bestimmteste geleugnet wurde. Das Allgemeinbefinden war nicht gestört, die Gesundheit liess bei Dreien nichts zu wünschen übrig, nur der Lehrling S. war etwas blass und schwächlich anzusehen.

Für scrophulöse Geschwüre konnte ich diese nicht erklären, sondern ich musste annehmen, dass entweder eine Infection stattgefunden durch Benutzung unreiner Gefässe oder Pfeifen, oder dass angeborne Syphilis lang latent geblieben und schliesslich in Folge des Reizes

einer stärkeren Angina hervorgerufen wurde und sich als Ulceration geltend machte.

Wendt beschreibt auch nach Leichenbefunden tuberculöse Geschwüre an der Rachentonsille, folliculäre Geschwüre, Erosionen von grösserer Ausdehnung in Folge acuter Entzündung der Schleimhaut entstanden.

An Lebenden sah ich bisher noch Nichts derartiges, was zum Theil daher kommen mag, dass bei Tuberculösen die Brust- und Halserscheinungen vorwalten, dass sie keine anderen Klagen gewöhnlich erheben.

Eine pharyngoscopische Untersuchung findet um so weniger statt, als dieselbe bei den meisten Hustern wegen des grossen Würgreizes beschwerlich ist.

Hypertrophie der Rachenmandel.

Mit dem Namen Tonsilla pharyngea bezeichnete Luschka zuerst ein mit der Gaumenmandelsubstanz übereinstimmendes Drüsengewebe, das den grössten Theil des Schlunddaches und die hintere Wand des Schlundgewölbes abwärts bedeckt, ungefähr bis zu einer Linie, welche die unteren Enden der Tubenwülste verbindet. Eine umfassende anatomische Darstellung hat Wendt in seinen Krankheiten der Nasenrachenhöhle und des Rachens gegeben;*) ebendort ist auch die hierher gehörige Literatur ausführlich zu finden. Ich beschränke mich darauf, die klinischen Erscheinungen nach meiner Erfahrung wieder zu geben, Diagnose und Behandlung zu beschreiben.

Ein Material steht mir zu Gebote von 92 Fällen, die ich innerhalb eines Zeitraumes von 4 Jahren beobachtete. Diese Zahl spricht gegen Voltolini, der in seinen Beobachtungen, vergleichend mit denjenigen Meyers, meint, dass in Deutschland die Krankheit gar nicht so häufig vorzukommen scheine wie in Dänemark.

Symptome.

Wilh. Meyer**) hat die Symptome der hochgradigen Fälle schon ausführlich und sehr zutreffend geschildert, weshalb ich mich kurz fassen kann.

Vor Allem leidet die Respiration durch die Nase; der Mund ist stets geöffnet; das Gesicht bekommt einen blöden, schlaffen Ausdruck,

*) Ziemssen's Handbuch, VII. B., I. Hälfte.

**) Ueber adenoide Vegetationen, Archiv für Ohrenheilkunde, Juli 1873.

weil die Nasenlippenfalte verlängert wird. Die Nasenlöcher sind oft auffallend klein, offenbar im Wachsthum zurückgeblieben. Des Nachts schnarchen die Patienten stark, schlafen unruhig.

Die Sprache ist auffallend entstellt, klanglos, eine „todte" (Meyer). Schwerhörigkeit ist oft vorhanden, bisweilen Kopfschmerz auf dem Scheitel concentrirt und nie fehlt eine blasse, schlechte Gesichtsfarbe. Eine Erscheinung, die ich allerdings auch nur ein Mal gesehen habe, finde ich bei Meyer nicht. Bei einem 8jährigen Mädchen waren die inneren Augenwinkel so stark herabgezogen, dass das kleine Gesicht ein fremdartiges, chinesisches Ansehen bekam.

Offenbar hatte das beständige Herabhängen des Unterkiefers die Gesichtshaut gezerrt, gedehnt, denn nach Beseitigung der ausserordentlich vergrösserten Mandel verlor sich jene Entstellung.

In den Fällen mässiger Hypertrophie, zumal bei Erwachsenen, sind die Symptome ungleich schwächer ausgeprägt.

Es wird über Verschleimung des Halses geklagt, über Würgen am Morgen, über das Bedürfniss, oft stossweise durch die Nase exspiriren, beständig Schleim von oben herunterholen zu müssen; die Patienten finden, dass sie hohe Töne nicht lange halten können, dass sie leicht heiser werden beim Gesange; auch seien sie häufig verschnupft. Eine aufmerksame Beobachtung hat gefunden, dass sehr oft die Lippen nicht geschlossen sind, sondern wenn auch nur wenig doch geöffnet gehalten werden; die Patienten sagen, es sei ihnen unbequem, bei geschlossenen Lippen zu athmen. Nachts schlafen sie mit offenem Munde. Die Aussprache ist oft wenig verändert, oder der matte Klang wird nur von einem geübten feineren Ohr bemerkt. Auch wenn die Patienten den Mund geschlossen halten, bemerkt man etwas Eigenthümliches, Ungehöriges im Gesichte, einen schlaffen Zug um den Mund herum; die Mundwinkel sind herabgezogen.

Die Farbe des Gesichtes ist aber auch in diesen Fällen eine schlechtere, in's Graue spielende oder fahle selbst bei denjenigen Kindern oder Erwachsenen, die unter den besten äusseren Verhältnissen leben, und wird nach Beseitigung der Geschwulst viel frischer, gesünder. Auch erhält das Gesicht alsdann eine grössere Fülle und Rundung. Die Augen schauen viel klarer daraus. — (Sehr oft findet sich chronischer Rachencatarrh und Hypertrophie der Gaumenmandel nebenbei, manchmal ist auch die Nasenhöhle durch chronischen Catarrh, seltener durch Polypen betheiligt.

Diagnose.

Mit dem Speculum kann man meistens — Meyer meint, es sei dies nur selten möglich — auf der einen oder anderen Seite die Diagnose stellen, dass das Schlundgewölbe nicht normal sich verhält. Ist die untere Muschel durch Schwellung hinderlich, so lässt sie sich mit der Sonde so weit zur Seite drücken, dass man in das Cavum hineinsehen kann. Man sieht vor der Choane eine blassrothe höckerige Geschwulst; dieselbe bewegt sich beim Schlucken besonders, weniger beim Tonangeben etwas in die Höhe und sinkt beim Nachlassen des Actes wieder hinunter.*)

(Die hintere Schlundwand macht unterhalb der Tubenwülste beim Schlucken eine stark aufwärts schiebende Bewegung, beim Tonangeben wird die Geschwulst vom Velum und Tubenwulste etwas empor gedrückt). Zwischen ihr und der Ebene des Nasenbodens bleibt gewöhnlich ein schmaler Raum. Ist die untere Muschel durch Schwellung hinderlich, so lässt sie sich mit der Sonde so weit hinten zur Seite drücken, dass man in das Cavum sehen kann.

Mit der knieförmigen Sonde — wie auch Meyer schon ausführte — fühlt man eine weiche, schwammige Masse, die sich aufblättern und als zerklüftet erkennen lässt. Die Berührung ist nicht empfindlich.

Im Normalen liegt der Hintergrund des Nasenrachenraumes weiter zurück, nur eine schwache Regung der glatten, glänzenden Wand ist zu sehen; im obersten Theile wird gar keine Bewegung gemerkt. Die Sonde stösst auf einen harten Widerstand und bereitet scharfe, schmerzhafte Empfindung.

Man darf aber nicht Alles, was sich bewegt, für Geschwulst halten. Bisweilen sind die Tubenwülste enorm entwickelt und können Täuschungen veranlassen. Ehe man z. B. den Brenner applicirt, hat man sich durch den Rachenspiegel zu vergewissern, wie die Sache sich verhält. Mit der queren Schlinge kann man unter keinen Umständen schaden. Die Untersuchung mit dem Rachenspiegel hält Meyer im Allgemeinen für schwierig und nicht zufriedenstellend. Voltolini ist entgegengesetzter Ansicht und ich habe in einem früheren Aufsatze bereits auseinandergesetzt, dass die Anwesenheit der Geschwulst

*) Bei einem 10jährigen Knaben konnte ich durch Aufheben der Nasenspitze mit dem Reflexspiegel und Sonnenlicht durch die weite Nase die Geschwulst sehen ohne Speculum!

die Pharyngoscopie gerade erleichtert, indem sie die Beweglichkeit des Gaumensegels herabsetzt.

Verfolgt man in der früher angegebenen Weise zuerst die hintere Wand des Cavums im Spiegel, so bemerkt man, dass diese unterhalb der Tubenwülste allmählich ohne scharfe Grenze in ein blassrothes, der Länge nach mehrmals gefurchtes buckliges Polster übergeht, welches den obersten Abschnitt der hinteren Wand und das Dach des Schlundkopfes bedeckt.

Der obere Rand (Bogen) der Choanen ist unsichtbar, desgleichen das obere Drittheil oder die Hälfte des Septums, wie auch häufig die hinteren Enden der mittleren Muscheln.

Oft ist die Geschwulst ziemlich glatt, nur bei genauem Betrachten erkennt man einige seichte Furchen; ein anderes Mal hat sie wieder ein höckeriges Ansehen, oder zeigt tiefere, breitere Einschnitte — je nachdem die Lappen und Kämme, woraus sie meist besteht, von ungleicher Dicke und Höhe sind und nicht nahe nebeneinander stehen.

Am absteigenden Theile der Tubenwülste lässt sich die Höhe der parallel nebenlaufenden Kämme, Leisten gut bemessen; meistens überragen die Letzteren nicht die Ersteren. In den Rosenmüller-schen Gruben finden sich an der hinteren Wand stets bei bedeutender Hypertrophie lange und hohe Kämme, Wülste auf breiter Grundlage; im Grunde der Gruben bemerkt man oft glatte, dünne, seitlich stehende Kämme.

Auf der Hinterfläche der Tubenwülste (vordere Wand der Rosenmüller'schen Gruben) wird man flache bohnenförmige oder rundliche oder kammförmige niedrige Erhebungen nicht vermissen, dieselben manchmal weiter abwärts an der Seitenwand des Schlundkopfes antreffen bis zum freien Rand des Velums. Hier ist die Schleimhaut oft gleichmässig verdickt, was in Verbindung mit den Follikel-Schwellungen — als solche sind die flachen glatten Höcker zu betrachten — den Theilen ein massives klobiges Ansehen giebt.

Die Tuben-Mündungen sind gewöhnlich theilweise verdeckt; es erscheinen die Wülste bedeutend grösser auf den ersten Blick, als in normalem Zustande, weil ihre Conturen mit den nebenlaufenden Geschwulsttheilen sich vereinigen.

Die Mitte der hinteren Wand ist eine kleine Strecke unterhalb der Tubenwülste angefangen, bisweilen ganz glatt ohne Schwellung der Follikel.

In manchen Fällen vermag man mit dem unbeweglichen Spiegel nur einen kleinen Theil der Choanen, nur die Mündung des mittleren Nasenganges zu erblicken, wenn nicht das Velum völlig erschlafft herabhängt und so von der unteren Muschel und dem unteren Nasengang etwas zu Gesichte kommen kann.

Ist die Geschwulst besonders stark entwickelt, so genügt eine mässige Hebung des Gaumensegels, um die Durchsicht grösstentheils oder ganz aufzuheben, indem beide Theile mehr oder minder mit einander in Berührung treten.

Begünstigt wird dieser Vorgang bei Kindern durch die Enge des Raumes, den geringen Abstand zwischen Velum und Schlundwand. Hier geschieht es auch oft, dass selbst bei mässiger Hypertrophie von den Choanen nichts gesehen wird. Nicht immer kann man daher sowohl bei diesen wie bei Erwachsenen von vorneherein, sondern oft erst nach theilweiser Entfernung der Geschwulst, wenn mehr Licht einfällt und stellenweise die hintere Wand das normale Niveau wieder erhält, vollständig die beschriebenen Veränderungen erkennen, auffinden.

Andererseits wird es durch die Niedrigkeit des kindlichen Schlundgewölbes manchmal ermöglicht, ohne Spiegel die Anwesenheit der Geschwulst constatiren zu können. Während ein Ton angegeben wird, oder eine Würgbewegung eintritt oder auch in der Ruhe, erblickt man etwas oberhalb des freien Gaumensegelrandes, an der hinteren Wand ringsherumziehend, einen blassen, grauen, hügeligen Vorsprung, welcher nichts anderes ist, als der unterste Abschnitt der hypertrophischen Rachentonsille. Voltolini berichtet schon von dieser Art der allgemeinen Diagnose.

Ueber die Hindernisse der Pharyngoscopie und deren Ueberwindung wurde schon gesprochen, es sei nur erwähnt, dass mit dem Gaumenhaken stets erkannt werden kann, ob grössere Geschwulstbildung überhaupt im Cavum phar. nasal. vorhanden ist oder nicht. (Voltolini operirt bisweilen mit Hülfe des Gaumenhakens).

In den Fällen mässiger Hypertrophie, die durchschnittlich häufiger angetroffen wird, ist die Untersuchung leichter und rascher beendigt.

Am Dache und dem Uebergang von hier auf die hintere Wand erscheint das rothe Polster am dicksten,*) die Geschwulst ist hier

*) Wendt fand dies auch bei seinen Untersuchungen an Leichen.

stärker entwickelt wie an der hinteren Wand; an den Seiten nächst den Tubenwülsten sind die Leisten oft kurz und sehr niedrig, die Rosenmüller'schen Gruben, die Tubenwülste selber sind gewöhnlich ganz frei von Auswüchsen, zeigen glattes normales Verhalten. Mit dem beweglichen senkrecht stellbaren Spiegel sind alle Theile der Choanen zu betrachten. Die Geschwulst hat eine ziemlich regelmässige länglich viereckige Gestalt und vermindert hauptsächlich in der Mitte die Tiefe und Höhe des Schlundgewölbes.

Ein Mal hing sie von allen Seiten frei vom Dache herab wie ein rother buckliger Zapfen, zwei Drittel des Septums verdeckend.

Das normale Schlundgewölbe ist glattwandig, hat keine anderen Vorsprünge als die Tubenwülste.

Zeigt sich zwischen diesen und oberhalb an der hinteren Wand oder am Dache eine Hervorragung, tritt diese deutlich in die Augen, ist sie so gross, dass eine Schlinge sie fassen, abtragen könnte, so ist diese eine pathologische Erscheinung; man wird obige Symptome mehr oder minder antreffen und nicht eher sie schwinden sehen, bis die Geschwulst entfernt, das Gewölbe geebnet ist.

Freilich giebt es genug Leute, denen Verschleimung, Behinderung des Athmens durch die Nase, matte klanglose Sprache, Gefährdung der Singstimme, selbst Schwerhörigkeit u. s. w. gleichgültige Dinge sind, und solche mögen dann ihre hypertrophische Rachentonsille behalten. Einen gleichzeitig bestehenden acuten Nasencatarrh, in dessen Gefolge die Tonsille entzündlich aufgeschwollen ist — man erkennt dies an der gesättigt rothen Farbe — lässt man erst vorüber gehen, wenn man genau den Grad der stabilen Vergrösserung wissen will. Die Grössenverhältnisse sind im Allgemeinen schwierig zu bestimmen, weil der Spiegel sich mehr oder weniger senkrecht unter dem Gegenstande befindet und dessen Bild in starker Verkürzung nur wiedergeben kann. Manchmal ist man erstaunt über die Dicke des in der Schlinge befindlichen Stückes, da es im Spiegel unbedeutend erschien.

Das Misslingen der Nasendouche (Meyer), bestehend darin, dass das eingespritzte Wasser aus demselben Nasenloche herausstürzt und gar nichts oder sehr wenig in den Nasenrachenraum und die andere Nasenhöhle läuft, wird stets bemerkt. Während in die Nase eingespritzt wird, befindet sich der Levat. vel. in energischer Zusammenziehung, das Velum wird sehr stark gehoben, tritt mit der Geschwulst in Berührung und theilt die Nasenrachenhöhle vollständig in zwei

seitliche Hälften, wie Meyer sich ausdrückt. — Sitzt am Dache ein Kamm, Lappen, der kaum einen Centimeter hoch ist, so wird doch die Nasendouche dadurch sehr beeinträchtigt, oft ganz verhindert und unmittelbar nach Abtragung derselben sieht man sie vollständig gelingen. In Anbetracht des geringen Abstandes zwischen Dach und hartem Gaumen resp. Gaumensegelinsertion, der durchschnittlich 2 Cm. beträgt, ist dies leicht begreiflich.

Zu erwähnen ist noch ein diagnostisches Hülfsmittel, die digitale Untersuchung nach Meyer. Sie hat unzweifelhaften Werth, besonders für denjenigen, der in der Handhabung des Rachenspiegels nicht geübt ist. Ich bediente mich nur ein Mal derselben. Einem Mädchen von 14 Jahren hatte ich eine grosse Anzahl kleinerer und grösserer aus der Hypertrophie der Tons. pharyng. hervorgegangener Lappen entfernt; eine Hervorragung oben an der hinteren Wand wollte nicht weichen, die Schlinge fühlte ich mehrere Male deutlich von einem harten Körper abspringen; die Untersuchung mit dem Finger ergab nun, dass der Vorsprung knöchern und kein Object mehr war für fernere Operationen.

Behandlung.

Voltolini hat zuerst*) die in Rede stehende Geschwulst operirt und zwar galvanocaustisch unter Leitung des Rachenspiegels.

Ich bediene mich der von demselben angegebenen Instrumente mit Ausnahme des Catheders; den Galvanocauter gebrauche ich zu dieser Operation auch fast nicht mehr, den Rachenspiegel nur zur Untersuchung.

Mit der Schlinge allein befreie ich das Cavum von allen grossen und kleinen Auswüchsen, so dass die Wände ihre glatte normale Beschaffenheit wieder erhalten.

Wie oben bemerkt, kann in den allermeisten Fällen von der Nase aus, wenigstens auf einer Seite, ohne Hülfe der Sonde sogar, die Geschwulst gesehen werden, weshalb ich zur Operation auch das Speculum benutze.**) Ich führe eine Schlinge (Länge 1½ Cm., Weite

*) Siehe Wiener mediz. Wochenschrift No. 23, 1865.

**) Worauf die Thatsache beruht, dass oft in kranken Nasen und beim Operiren eine Höhle durch Aufquellen der unteren Muschel geschlossen und die andere geöffnet ist, und wenn die Letztere undurchsichtig wird, die zuerst Geschlossene sich alsbald geöffnet, durchsichtig zeigt, konnte ich mir noch nicht erklären, da die Höhlen bezügl. der Nerven und Gefässe doch vollständig getrennt sind.

1 Cm., Röhren nebeneinanderlaufend) in senkrechter Stellnng durch die Nase bis vor der Choane; nun drehe ich sie in die Horizontale, drücke sie an die Geschwulst und hinauf, bis sie auf Widerstand stösst, schnüre zu und schliesse den Strom. In wenigen Augenblicken ist dies geschehen und ein Stück Geschwulst hängt in der Schlinge. Auf diese Weise, also wenn ich sehe wie die Schlinge an und unter die Geschwulst gebracht wird, bringe ich die grössten Stücke heraus.*)

Die grössten Geschwulsttheile haben eine kammförmige Gestalt und messen in der Länge ca. 2—2½ Cm., in der Höhe 1—2 Cm., in der Dicke 5—10 Mm. und mehr; sie stammen von der hinteren Wand her oder vom Uebergang derselben auf das Dach, die vom Dache selbst herabhängenden ovalen Lappen, oder rundlichen Höcker, Zapfen sind kürzer. Die seitlich stehenden Kämme (in den Rosenmüller'schen Gruben) sind dünn, abgeplattet durch den Druck, den sie erleiden seitens des Tubenwulstes beim Sprechen, Schlucken etc.

Die Oberfläche ist zerklüftet, gelappt oder sieht glatt aus; bei näherer Besichtigung bemerkt man aber immer, dass sie ausserdem noch körnig ist. Manchmal stehen die Körnchen dicht zusammen, sind gut ausgeprägt, manchmal sind sie ganz vereinzelt vorhanden und sehr niedrig. Ein Mal fand ich darunter ein einem gequollenen Sagokorn ähnliches Bläschen.

Die Farbe ist meist hellroth, seltener dunkelblauroth. Die kleinsten, flachen Stückchen sind blass, rosa gefärbt. Das Gewebe ist brüchig, leicht zerreisslich, locker zusammengefügt, klebrig weich, bisweilen, besonders bei älteren Personen, auch derber.

Schmerzhaft, doch in ganz erträglichem Grade ist nur der Moment des Zuschnürens. Der empfindliche Kitzel, den Schlinge und Röhren beim Passiren der Nasenhöhle verursachen, wird auf ein Minimum herabgesetzt, wenn behutsam, geschickt und schonend unter Leitung und Gebrauch des Speculums verfahren wird. Die schmerzhaften und unangenehmen Empfindungen sind gewöhnlich mit der Entfernung des Instrumentes verschwunden. Blut fliesst in der Regel sehr wenig in den Rachen hinab, sichtbar hinter den hinteren Gaumenbögen; es genügen einige stossweise Inspirationen durch die Nase bei ge-

*) Ich liess mir in letzter Zeit eine dicke knieförmige Sonde anfertigen (Stiel bis zum Knie 11 Cm., von da an noch 10 Cm. messend) die am freien Ende in eine Oese von 1 Cm. Durchmesser gestaltet ist, um hiermit das hintere Muschelende zur Seite drücken, vom Patienten selber halten zu lassen, zur ungehinderten Durchsicht bei Schwellung der Muschel.

schlossenem Munde und darauffolgendes Räuspern, dasselbe herauszufördern; wird der Kopf vornüber gebeugt, so rinnen einige Tropfen aus der Nase. Wenige Injectionen mit der Spritze reichen hin, die Blutung zu stillen, das Operationsfeld zu reinigen. Es kamen auch zwei Mal kleine Anfälle von Ohnmacht, Uebelkeit vor, wie bei Nasenpolypen-Operationen und der Sondenuntersuchung, offenbar hervorgerufen durch den Reiz des Instrumentes in der Nasenhöhle; denn beim Gebrauche des Rachenpolypen-Schnürers sah ich den Zufall noch nie.

Voltolini sagt bezüglich der Anwendung der Schlinge: Sind die Vegetationen sehr lang, zapfenartig, so kann man die nicht zu grosse galvanocaustische Schlinge benutzen; man führt sie durch die Nase in das Cavum phar. nasale, drückt sie gegen die obere Rachenwand so kräftig als möglich, ohne sie zu sehr zu verbiegen, schnürt zu u. s. w. „Man fühlt sehr deutlich, wenn man aus der Nase in das Cavum gelangt mit der Schlinge."

Er gebraucht also das Speculum nicht zu gleicher Zeit. Kann man auch ohne dasselbe Theile der Geschwulst sehr wohl abtragen, so ist Sehen doch sicherer als Fühlen; verlässt man sich auf das Gefühl allein, so wird man viel öfter das Instrument zu tief in den Rachen hinabschieben, vergeblich einführen, als dies sonst geschieht. Knochenvorsprünge, Missbildung der Muscheln, setzen der Schlinge unüberwindliche Hindernisse entgegen.

Entweder wird sie überhaupt nicht in das Cavum hineingebracht, oder wenn dies unter oft lauten Schmerzensrufen des Patienten gelungen ist, kann sie nicht an das Schlunddach, nicht in die Höhe gehoben werden, weil die Röhren an die Dornfortsätze anstossen, von ihnen aufgehalten werden. Früher musste ich in solchen Fällen, wo vorne die Schlinge nicht mit Erfolg verwandt werden konnte, unter Leitung des Rachenspiegels den Galvanocauter hinter das Velum bringen, um die einzelnen Hervorragungen zu zerstören, oder ich schob einen Galvanocauter durch die Nase — je nach den Umständen durch den unteren oder mittleren Gang —, suchte mit dem Spiegel die Spitze auf, verfolgte ihren Weg, während die rechte Hand die Röhren bewegte, setzte sie so auf die betreffende Wucherung, legte den Spiegel bei Seite, brachte den Handgriff an die Röhrenenden, liess den Strom wirken u. s. w. Ich operirte also wie Voltolini in der Weise, wie er mit seinem galvanocaustischen Catheder verfährt.

Allein seit einem halben Jahre konnte ich diese umständlichen, zum Theil höchst schwierigen Methoden gänzlich aufgeben, indem ich den Rachenpolypenschnürer an deren Stelle zu setzen lernte.

Das von Voltolini angegebene zur Operation der hypertrophischen Rachentonsille, wie es scheint aber nicht verwandte Instrument modificirte ich zunächst dahin, dass ich eine Schliessvorrichtung, ein Knöpfchen an der Seite anbringen liess, welches der freibleibende Ringfinger niederdrückt, wenn die Schlinge zugeschnürt ist; man hat keine Assistenz nöthig den Strom zu schliessen und kann rascher operiren. Dann ist die Leitungsröhre abschraubbar im Gegensatze zu Voltolini's Instrument; sie kann gereinigt werden, wozu ich das Ausblasen des Blutes rechne, das nach jeder Sitzung zu geschehen hat; ferner ist eine schadhafte rasch durch eine Reserveröhre ersetzt, der Handgriff ist zu jeder Zeit brauchbar. An Stelle der Elfenbeinplatte und Schraube befinden sich zwei durchbohrte Knochenstifte zum sicheren (freilich etwas umständlicheren) Befestigen der Drahtenden. Aber bei häufigem Gebrauche der bequemeren Schraube nutzt sich das Gewinde bald ab, sie versagt den Dienst, die Schlinge lockert sich, wird aus den Röhren gezogen und lässt das Gefasste wieder los, ein sowohl für Operateur wie Patienten unangenehmer Zufall.

Unten am Handgriffe zwischen den Enden für die Leitungsschnüre sass ein Knöpfchen; dasselbe wurde beseitigt und dadurch eine platte Fläche, ein guter Stützpunkt gewonnen für den Daumen, womit ein Gegendruck ausgeübt wird, wenn Zeige- und Mittelfinger die Ringe anziehen, die Schlinge zuschnüren.

Unter Berücksichtigung der Höhe des Gaumensegels, die durchschnittlich 2,5—2,8 Cm. beträgt, gebe ich der Röhre eine Krümmung von etwa 2,0—2½ Cm. Das Schlunddach ist von der Insertion des Velums, dem Nasenboden, dem harten Gaumen 1,8 Cm. entfernt, es bedarf also nur einer mässigen Senkung des Handgriffes um das Dach zu erreichen. Soll hier operirt werden, so biege ich die Röhre mehr rechtwinklig; die Schlinge ist etwa 1¼—½ Cm. weit und gegen den Handgriff so gebogen, dass sie zur Röhre einen nach vorne offenen stumpfen Winkel bildet. Der Draht muss ein starker sein, Nr. 3—2, wenn grosse Reizbarkeit vorhanden ist, Nr. 3 und 4 reichen aus, wenn die Rachenwände von vorne herein ruhig sind und nur mässig in Krampf gerathen, sobald das Instrument in die Höhle dringt.

Während ein Spatel die Zunge niederdrückt, wird das Instrument, dessen Röhren stets nebeneinander laufen, mit der in der Mitte zwischen

Pronation und Supination stehenden Hand gehalten und geführt bis die Schlinge hinter dem Gaumensegelrand angekommen ist, dann werden der Griff und die Hand so gedreht, dass die breite obere Fläche des ersteren und der Handrücken nach oben sehen und gleichzeitig nach abwärts gesenkt, wodurch die Schlinge in die Höhe steigt. Das Verhalten der Schlundwände gegen den Eingriff ist folgendes:

Sobald das Instrument (Schlinge) hinter das Velum gelangt, tritt in Folge der Berührung mehr oder weniger Würgen ein, Contraction der Levat. vel., der Pharyng. palat., des Stylo-pharyng., des obersten Schlundschnürers, sowie Verengung des Kanals. Ist die Schlinge nun nicht von dickerem Drahte bei energischem Krampfe, so wird sie nicht unversehrt, sondern verbogen, unbrauchbar, oben ankommen. Sie kann an der hinteren Wand geführt, oft nicht nach Wunsch hinaufgebracht werden, weil sie entweder an den Muskelwülsten der hinteren Wand oder auch an das untere Ende der vergrösserten Rachentonsille anstösst.

Ermahnt man den Würgenden Athem zu holen, dann lässt die allgemeine Contraction nach, die Wände treten mehr oder minder in die Ruhelage zurück und rasch benutzt man den Augenblick. Diesen Hindernissen weicht man am Besten aus, indem die Schlinge nach vorne gebogen, auf der glatten Hinterfläche des Gaumensegels hinaufgeschoben wird.

Ich konnte bei einem 12jährigen Knaben, bei dem ich nach vergeblichem Bemühen schliesslich unter Leitung des Rachenspiegels die Schlinge in den weiten Pharynx ein Mal führte, die bezeichneten Hindernisse sehen und lernte sie umgehen.

Oberhalb des Bereiches der Muskellage — Gegend zwischen den Tubenmündungen — angekommen, was die Beweglichkeit des Instrumentes zu erkennen giebt, drückt man die Schlinge je nach Bestimmung an das Dach, indem der Griff gesenkt oder an die hintere Wand etwas gehoben wird.

Ist das Dach erreicht, was der Widerstand anzeigt, so nimmt die Schlinge eine parallele Richtung ein mit der Fläche derselben und muss jede dort befindliche Hervorragung umschnüren. Da die Rachentonsille eine gelappte Zusammensetzung hat, so ist es besser, eine kleine und schmale Schlinge, wie oben bemerkt, zu nehmen, damit sie in den Furchen der Geschwulst, zwischen den Läppchen, Kämmen sich leichter fangen kann; auch muss eine grosse Schlinge vorne an den Muschelenden anstossen und empfindlichen Schmerz bereiten.

So lange die Geschwulst noch unversehrt ist, greift die Schlinge in den Fällen mässiger Hypertrophie oft schlechter an, als wenn schon Lücken gemacht wurden; auf ein Mal sie abzutragen gelingt nie, weil es sich nicht um eine gestielte, sondern eine Flächen-Geschwulst handelt.

Muss gerade die Mitte des Daches aufgesucht werden, um vor dem Septum hängende Theile zu entfernen, so trachte man, dass der Patient den Kopf ganz gerade hält und dass die Röhren genau in einer Richtung mit der Uvula bleiben; je mehr die Röhren hiervon abweichen, um so mehr werden die Seitentheile des Daches heimgesucht.

Soll an der hinteren Wand die Schlinge operiren, so wird sie etwas weniger nach vorne gebogen, an den Abschnitt zwischen den Tubenwülsten und unterhalb schmiegt sie sich an, wenn dieselbe mit der mehr stumpfwinklig gebogenen Röhre in einer Richtung belassen wird.

Die in den Rosenmüller'schen Gruben sitzenden Wülste, Kämme, meist dick, lang und derber, härter als sonstige Theile der Geschwulst (wie schon Meyer beschrieb) sind von der Nase aus schlecht oder gar nicht mit der Schlinge zu entfernen. Der Grund hiervon beruht darin, dass sobald die Schlinge aus den Choanen herausgetreten ist, die Schlundmuskeln in Folge des Reizes sich contrahiren, das Velum emporsteigt, und wie ich zuerst nachgewiesen habe*) eine entsprechend starke Hebung der Tubenwülste gleichzeitig stattfindet, wodurch die Gruben verlegt werden, die Schlinge verhindert wird, dahin vorzudringen, wie überhaupt an den Seiten des Schlundkopfes zu operiren. Vermehrt wird die Schwierigkeit hier, wenn die untere Muschel stark entwickelt, der mittlere Nasengang eng ist, die Schlinge nicht versuchsweise über den Tubenwulst hinweg in die Rosenmüller'sche Grube gebracht werden kann.

Mit dem obigen Instrumente gelingt die Operation vollstandig. Ein dicker Draht, Nr. 2, wird eingezogen, entsprechend die Schlinge geweitet; sie läuft mit der etwas stumpfwinklig gebogenen Röhre in derselben Richtung und wird hinter den äussersten seitlichen Theil des Velums und immer mit der Seitenwand und Hinterwand des Schlundkopfes in Berührung bleibend, rasch hinaufgeschoben. Bald stösst sie an das Dach an und ziehe ich nun das Instrument um ein

*) Das Verhältniss des Gaumensegels zur Tuben-Mündung etc.

Kleines zurück, so muss die Schlinge sich in der Rosenm. Grube befinden, und kräftig nach hinten gedrückt, die Hervorragung ergreifen, abtragen. Es braucht wohl nicht besonders betont zu werden, dass die Schlinge ganz gefahrlos in dieser Weise gehandhabt werden darf. Oben sind die Wände, Dach und hintere Wand starr; an den Seiten befindet sich eine ansehnliche Muskelschicht zwischen den grossen Gefäss- und Nervenstämmen und der Schleimhaut. Unterhalb der Tuben-Mündungen wird zwar die hintere Wand faltig beim Würgen, doch nur in geringem Grade; immerhin mag man vorsichtshalber nicht eher zuschnüren, bis durch eine Inspiration sie sich wieder geglättet hat.

Die Tubenwülste können als wandständige, glatte, halbmondförmige Vorsprünge von der quergestellten Schlinge nicht erfasst werden. Je weniger widerspenstig sich die Rachenwände verhalten, um so feiner ist das Gefühl, um so sicherer und der Absicht entsprechender arbeitet die Schlinge; daher wiederhole ich immer die Aufforderung zu athmen, um die Schlundmuskeln in Ruhe zu bringen.

Manchmal kommt die Schlinge leer heraus, weil das Stück sich abstreifte; die Schlinge sass aber fest, es blutet und der Spiegel weist, um allen Zweifel zu heben, die entstandene Lücke, blutende Fläche nach. Der Schmerz ist gewöhnlich ein ganz geringer und flüchtiger, scheint bei Operationen hinter den Tubenwülsten besonders leicht zu entstehen und intensiver zu sein. Er wird als Kopf-, Nackenschmerz in der Regel, seltener als Ohrenschmerz oder Zahnschmerz bezeichnet, ganz vereinzelt wurde angegeben, dass er blitzartig nach dem Auge ausstrahle. Beim Gebrauche eines dicken Drahtes (Nr. 3—2) ist es nöthig, die Batterie mit frischen Säuren zu versehen, für guten Strom zu sorgen, sonst wird das gefasste Stück zu langsam abgeglüht und es entsteht nachhaltiger Schmerz.

Das beschriebene Verfahren wird von den Meisten für schmerzloser, angenehmer erklärt, als die Operation von der Nase aus, der Weg zu der Geschwulst ist viel breiter und rascher zurückzulegen, die Schleimhaut nicht so hochgradig empfindlich. Deshalb beginne ich namentlich bei Kindern — das jüngste war ein Junge von sechs Jahren — mit dem Rachenpolypenschnürer, um sie willig zu machen, den Schrecken von ihnen zu nehmen.

Sind die Verhältnisse in der Nasenhöhle günstig, ertragen die Patienten den Kitzel, so dass der Kopf nach eingestelltem Licht unverrückt gehalten wird, und dies bringen selbst Kinder von 8 bis

10 Jahren fertig nach ernstem Zureden, wenn sie nicht zu den verzärtelten, verzogenen gehören, so operire ich alles, was gesehen und erreicht werden kann von der Nase aus, wie oben bemerkt. War bei Beginn der Sitzung die Nasenhöhle nicht genügend offen, so sieht man, wenn einige Male vom Munde aus im Cavum manipulirt worden ist, oft die eine oder andere Höhle erweitert, geöffnet. Vermuthlich findet in Folge des Reizes eine Ableitung des Blutes nach dem Schlundgewölbe statt; das Schwellnetz wird weniger gefüllt, die untere Muschel verkleinert sich, die Art. nasal. posterior s. sphenopalat. versorgt beide gemeinsam.

Die Verwendung des Rachenpolypenschnürers in der beschriebenen Art hat den Vortheil, dass der Rachenspiegel nur dann zur Hand zu nehmen ist, wenn Sitz und Grösse der Hervorragungen ermittelt werden sollen, dass Gaumenhaken, Spatel, Galvanocauter und Spiegel nicht mehr zur selben Zeit im Rachen untergebracht werden müssen, dass diese von Voltolini selbst als die schwierigste aller Operationen bezeichnete Methode entbehrt werden kann.

Dem Patienten sind Uebungen, dem Arzte ist viel Geduld und Anstrengung erspart. Auch die Anwendung des Galvanocauters oder galvanocaustischen Catheders von der Nase aus muss zurückstehen, sie ist für beide Theile unbequemer, zeitraubender. Während der Brenner zu wiederholten Malen auf eine Hervorragung gesetzt, also längere Zeit in der Nase verweilen und oft mit dem Spiegel die Richtigkeit seiner Lage controlirt werden muss, schnürt die Schlinge sie im Augenblicke völlig ab.

Selbstverständlich muss man sich eine genaue Vorstellung von dem Raume erworben haben, um geschickt und schonend die Bewegungen ausführen zu können. Neben der Pharyngoscopie ist die digitale Exploration dazu geeignet. Meyer's Methode besteht darin, unter Leitung des Fingers ein Ringmesser zu gebrauchen, nachträglich Aetzungen mit Argent. nitric. auszuführen; auch des Galvanocauters bedient er sich phyryngoscopisch bisweilen. (Störk hat eine stellbare Choanenzange angegeben).*)

Die Instrumente sind ungleich voluminöser, sie müssen mehr Schmerzen, Blutung verursachen als die schlanken galvanocaustischen; dass die Reaction auch eine stärkere ist, giebt Meyer selbst zu. Oft habe ich auch Theile der Geschwulst, z. B. weiche und kleinere

*) Naturforscher-Versammlung in Gratz.

Kämme, mit der einfachen Schlinge abgetragen. Schmerzloser ist die galvanocaustische Schlinge stets.

Folgen der Operation. Nachbehandlung. Zahl der Sitzungen.

Man thut gut, die Sitzungen nicht zu lange auszudehnen, sie aufzuheben, wenn einige Stücke entfernt worden sind, um sicher heftigere Entzündung zu verhüten. Die Patienten können ohne Aufsicht bleiben und die Nachbehandlung, bestehend in 2—3maliger Ausspritzung mit Kali chloric.-Lösung, selbst besorgen.

Sie fühlen sich mehr oder weniger an diesem Tage allein oder auch noch an den nächstfolgenden etwas angegriffen, sehen für einige Tage bleich aus ohne über eigentlichen Kopfschmerz zu klagen; bisweilen wird über mässige Schlingbeschwerde berichtet, es zeigt sich gelber Schleim im Auswurf.

Nach ca. 10maliger Einführung des Instrumentes durch die Nase traten einige Male Kopfschmerz, stärkere Eingenommenheit des Kopfes und anderen Tages Fieber auf, die Patienten mussten sich zu Bette legen. Obschon ich nie schlimmere Erscheinungen gesehen, so bestimmten mich doch derartige Berichte von da an die Sitzungen regelmässig kurz zu nehmen. Mittelohrentzündungen (eitrige) folgten nach Meyer's Operationen öfter und in beiden von Wendt mit dem Ringmesser operirten Fällen.

Bei einem Patienten, 26jährigen kräftigen jungen Manne stellten sich zwei Stunden nach der Sitzung, als er erhitzt von raschem Laufe in das Eisenbahncoupé gestiegen, durch dessen geöffnete Fenster ein jäher Zug einige Zeit auf das rechte Ohr eingewirkt hatte, plötzlich heftiger Ohr- und Kopfschmerz ein; es folgte nach einigen Tagen Perforation und eitriger Ausfluss. Unter fleissigem Gebrauche des Pollitzer'schen Apparates und sorgfältiger Reinigung, trat vollständige Wiederherstellung des Gehörs ein. Es ist also noch sehr zweifelhaft, ob die Operation Schuld an dem Ereigniss war.

In einem anderen Falle zeigten sich erst am dritten Tage Ohrenschmerzen und Schwerhörigkeit, worauf Perforation und Eiterausfluss auf beiden Seiten erfolgte. Im Laufe desselben Winters musste der Patient noch 2 Mal denselben Prozess durchmachen, ohne dass vorher operirt worden war.

Die ausserordentliche Empfindlichkeit der Haut und Neigung zu Erkältung müssen als Hauptgrund angesehen werden um so mehr,

als nach den später noch häufig vorgenommenen Operationen nicht die geringsten Zeichen von Mittelohrentzündung bemerkt werden konnten.

Die Zwischenpausen anlangend, so nehme ich im allgemeinen 2, höchstens 4 Sitzungen innerhalb 14 Tagen. Ihre Zahl stieg früher manchmal auf 10—12. Seit dem Gebrauch des Rachenpolypenschnürers aber genügen durchschnittlich 4—6 Sitzungen.

Folgen der Verstopfung der Nasenhöhle und des Nasenrachenraumes.

Die Behinderung der Athmung ist die wichtigste und einflussreichste für den Gesammtorganismus. Es sind Ein- und Ausathmung in der Regel gleichmässig gestört, letztere noch besonders dann, wenn aus den Choanen heraushängende Auswüchse durch den Exspirationsstrom in die Nasenhöhle hineingedrückt werden und diese ventilartig abschliessen.

Während in der Ruhe naturgemäss nur durch die Nase geathmet wird,*) der Mund geschlossen bleibt, müssen die Patienten stets durch den Mund athmen. Dieser Zwang macht aus dem unbewussten unwillkürlichen Vorgange der Respiration einen unbehaglichen, unbequemen und dürfte Unregelmässigkeiten in Zahl und Tiefe der Athemzüge zweifellos nach sich ziehen. Im Schlafe wird die Schleimhaut im Halse bald trocken, desgleichen das aus dem Cavum herabkommende Secret; die Unbehaglichkeit kommt mehr oder weniger zur Empfindung, der Schlaf wird unruhig, es folgt oft Erwachen.

Stets wird auffallend geschnarcht. Die Enge der Passage zwischen Zungenrücken und weichem Gaumen wird noch vermehrt durch das Zurücksinken der Zunge, es kann durch diesen schmalen Spalt die von der im Schlafe tieferen Inspiration geforderte Luftmenge nicht rasch genug eindringen, es entsteht starke Verdünnung der Luft im Rachen und Kehle, Velum und Epiglottis gerathen ins Schwirren, in zitternde Bewegungen.

In solchen Lagen, wo wir gezwungen sind, ausschliesslich oder grösstentheils durch die Nase zu athmen, sind die Patienten sehr belästigt.

Beim Essen keuchen und schnaufen sie, eilig müssen sie kauen

---

*) „Wir athmen gewöhnlich, der Mund mag geschlossen sein oder nicht, ausschliesslich durch die Nase.“ Vierordt (Physiologie).

und schlucken, um den Mund wieder frei zu machen. Das Rauchen ist bei Verstopfung der Nase entweder unmöglich oder eine Anstrengung und kein Genuss mehr, den zu entbehren oder verkümmert zu sehen manchem hart ankommt. Die Patienten müssen nach wenigen kleinen Zügen die Cigarre oder Pfeife entfernen, um Athem zu holen, während der Gesunde zu gleicher Zeit mit demselben Athemzuge, die Mundhöhle mit Rauch anfüllen, die Lunge durch die Nase mit reiner Luft versehen kann.

Beim Sprechen, Singen, Laufen, Heben schwerer Lasten, Verrichten körperlicher Arbeiten tritt des gesteigerten Athembedürfnisses wegen die Nothwendigkeit ein, durch Nase und Mund zu athmen, möglichst rasch und viel Luft einzuschnappen.

Ist das eine Thor nicht genügend durchgängig, so erwächst daraus ein neues Hinderniss, das Bedürfniss zu befriedigen, und um jenes zu überwinden, muss noch rascher geathmet, noch mehr sich angestrengt werden, es dauert länger bis die Unruhe der Lunge sich gelegt hat und wieder tief geathmet werden kann. Bestehen Lungen- oder Herzkrankheiten oder Respirationsstörungen aus anderen Ursachen, so erfahren die Athembeschwerden eine jedenfalls nicht unschädliche Steigerung; ist Anlage zu nervösem Asthma vorhanden, so dürfte die Unregelmässigkeit im Austausch der Blutgase und die häufige unruhige Athmung, wohl im Stande sein, Krampfanfälle zu erwecken.

Zu erwähnen ist noch, dass die grösste Anzahl der in Rede stehenden Kranken — wie bei den einzelnen Abschnitten betont wurde — eine mehr oder weniger schwächliche, zu Erkältungen, Catarrhen in den Luftwegen geneigte Constitution besitzen. Der Verlauf des Bronchial- oder Lungencatarrhs solcher Patienten wird gewiss schleppend und langwieriger sein, als bei freiem Nasen- und Mund-Athmen.

Aus der Behinderung der Athmung, der Unregelmässigkeit in Bezug auf Zahl und Tiefe der Athemzüge erkläre ich mir, dass die Personen die mit Stockschnupfen, Nasenpolypen, hypertrophischer Rachentonsille behaftet waren, alle entsprechend dem Grade des Uebels eine blasse, graue Gesichtsfarbe hatten, auch mager, älter aussahen, dass sie nach völliger Heilung in kurzer Zeit ein auffallend verändertes, frischeres, gesünderes Aussehen bekamen. Die gesteigerte Secretion ist zwar auch zu berücksichtigen, doch kann sie, da der eitrige dem schleimigen Charakter ganz bedeutend nachsteht, nur in geringem Grade zu der Erscheinung beitragen.

Schon nach Operation einer mässig vergrösserten Rachentonsille habe ich oft eine Veränderung des Aussehens beobachtet, die nicht bloss mir, sondern auch Bekannten des Patienten, die nichts von einer Behandlung wussten, auffallend in die Augen sprang.

Erklärlich wird dies, wenn man die Maasse des Cavum phar. nasal. berücksichtigt. Die Breite ist 3,5 Cm., die Höhe 1,8 Cm., die Tiefe 2 Cm. Eine Geschwulst am Dache oder hinteren Wand von der Dicke, Höhe eines einzigen Centimeters, setzt schon die wichtigsten Durchmesser des Raumes auf die Hälfte herab.

Eine Vergrösserung der Rachentonsille und deren Folgeerscheinungen sah ich schon bei 3- und 4jährigen Kindern, Stockschnupfen, Nasenpolypen bei solchen von 8 und 10 Jahren; die daraus hervorgehende Behinderung der Lungenthätigkeit wird neben dem schlechten Einfluss auf den Austausch der Blutgase auch sicher das Wachsthum der Lungen beeinträchtigen und deren Leistungsfähigkeit für das spätere Leben verringern.

E. Wagner führt in seinen Krankheiten des weichen Gaumen*) mehrere Beobachter an, die dafür halten, dass die Hypertrophie der Gaumenmandel in den Kinderjahren eine Deformität des Brustkorbes zur Folge hätte. Derselbe zeige sich in den unteren Partien eingedrückt, das Sternum etwas vorgebuchtet, die Wirbelsäule verkrümmt, ähnlich der Hühnerbrust; oder das Brustbein sei vertieft, die Seitentheile des Brustkorbes dagegen vortretend, die Wirbelsäule nicht oder wenig gekrümmt, die Brustmuskulatur bisweilen auffallend schwach. Die Ursache soll der verminderte Lufteintritt in die Lungen sein, so dass der äussere Atmosphärendruck eine Compression des Thorax nach sich zöge.

Ist dies so, dann werden dieselben Folgen auch entstehen können, wenn in Nasenhöhle oder Nasenrachenraum Hindernisse bestehen für den Durchgang der Luft.

Ebendaselbst heisst es auch: „der Gesammtorganismus ist in höheren Graden benachtheiligt, die Kranken sind meist blass und mager; seltener das Gesicht etwas gedunsen, schwach bläulich. Bald nach der Heilung der Mandelvergrösserung schwinden diese Störungen.“

Sowohl bei Kindern wie Erwachsenen Anfangs der zwanziger Jahre, die nur an hypertrophischen Gaumenmandeln litten, habe ich

---

*) Ziemssen's Handbuch für spez. Pathologie und Therapie. VII. Bd., I. Hälfte, Seite 216.

die letzteren Erscheinungen mehrfach ausgeprägt beobachtet. Nicht nur der Isthmus faucium, der Eingang von der Mundhöhle in die Rachenhöhle wird verengt von den hypertrophischen Gaumentonsillen, sondern es werden auch die hinteren Gaumenbögen nach hinten und oben gedrängt, wodurch sowohl die seitlichen Abschnitte des Schlundes, als auch der Eingang zum Cavum phar. nasal. räumlich beeinträchtigt werden. Mund- und Nasen-Athmen ist also behindert.

Die Folgen für die Gesichtsbildung sind deutlich zu erkennen.

Der Unterkiefer hängt stets herab; dadurch werden die Oberlippen an den Mundwinkeln verlängert, die Nasenlippenfalte verflacht (Meyer) und findet, wie ich in einem ausgeprägten Falle beobachtete, ein Herabziehen der inneren Augenwinkel statt. Die Stirne liegt oft in Falten, als Ausdruck stetigen Unbehagens.

Dies Alles in Verbindung mit der bleichen, fahlen Gesichtsfarbe, entstellt und verdrängt oft gänzlich angeborene Schönheit. Betrifft aber die Affection ein ursprünglich mit weniger regelmässigen Zügen beschenktes Individuum, ist dasselbe noch schwerhörig, so wird Mancher versucht, selbst Eltern, Geschwister, es für beschränkt (in den höchsten Graden für blödsinnig, Meyer) zu halten.

Die eigenthümlich veränderte entstellte Sprache erhöht den dummen lächerlichen Eindruck noch. In hochgradigen Fällen sind auch die Nasenlöcher auffallend klein, desgleichen die knorpelige Nase in Folge kümmerlichen Wachsens.

Seit ich auf die Gestalt des Mundhöhlendaches achtete, fand ich, übereinstimmend mit einer Bemerkung in E. Wagner's Krankheiten des weichen Gaumens, jenes oft auffallend spitz, hochgewölbt, die Vorderzähne manchmal vorstehend, selbst bei mässiger Hypertrophie der Rachentonsille.

Beim Mundathmen trifft ein voller Luftstrom unausgesetzt das Gaumendach, während durch die Nase nur spärlich Luft eindringt, die nicht dehnend, erweiternd auf die im Wachsen begriffenen Nasenhöhlenwandungen einwirken kann.

Robert führte nach Wagner diese Deformität schon zurück auf verminderte Durchgängigkeit der hinteren Nasenöffnung, diese und die angrenzenden Theile blieben in Folge verminderter Function im Wachsthum zurück. (Ob nicht das Offenstehen des Mundes, die spitze Gestalt des Oberkiefers, wie man bei Angehörigen englischer Nation oft beobachtet, auch begründet sind in Hypertrophie der Rachentonsille?)

Veränderung der Sprache und Stimme durch Geschwülste im Nasenrachenraume.

G. Passavant hat schon früher nachgewiesen, dass beim Aussprechen aller Buchstaben mit Ausnahme der Nasenlaute, ein vollständiger Abschluss des Cavum phar. nas. vom übrigen Rachenraume erfolge.

Durch die Gunst des Zufalles kam ich in die Lage, einen Spiegel an das Schlundgewölbe eines mit normalen Schlundtheilen versehenen Menschen setzen und die erste Schilderung liefern zu können von der Art, wie von oben betrachtet die Schlundkopfwände sich verhalten beim Schlucken, Sprechen, Singen.*)

Es wurden Passavants Behauptungen bestätigt und dahin ergänzt, dass auch bei „em“ und „en“ Verschluss erfolgt, der jedoch nur so lange dauert, bis das beigemischte „e“ oder "ae“ verklungen ist; wurde bloss „mm, nn“ gesagt, so blieb der Verschluss vollkommen aus und ich sah die Stimmbänder gegeneinanderfahren.

Mit dem Speculum kann man nicht bis zu der Stelle hinabsehen, wo die Schlundwände mit einander in Berührung treten, jedoch ist es in weiten Nasenhöhlen (besonders bei Ozaenakranken) leicht, die Bewegungen des Gaumensegels beim Sprechen, Singen, Schlucken u. s. w., sein Verhältniss zur Tubenmündung zu betrachten, was von mir zuerst beschrieben worden ist. Lässt man während der Untersuchung das Wort „Land“ aussprechen, so sieht man bei „L“ schon das Velum in die Höhe kommen, den Tubenwulst sich heben, wie dies so bleibt bis „a“ vorbei ist, wie bei „n“ beide herabsinken und bei „d“ das Velum wieder emporsteigt nebst Tubenwulst.

Ausser „m“ und „n“ können alle Consonanten noch so lange gehalten werden, das Velum sinkt nicht eher herab, bis der Ton oder das Geräusch aufhört.

Ich habe ferner durch pharyngoscopische Studien über (den Querwulst) die Betheiligung der Constrict. phar. sup. beim Sprechen dargethan, dass, wenn in der Mittellage mässig stark intonirt wird, oft noch ein solcher Abstand zwischen Velum und hinterer Schlundwand bleibt, um bis an das Dach des Cavums hinaufsehen zu können.

---

*) Neue Beobachtungen etc. Berl. Klin. Wochenschrift 1875, 41.

Die durch die Aussprache von „m, n“ erzeugten unregelmässigen Schwingungen entweichen also lediglich durch Nasenrachenraum und Nasenhöhle; sie müssen ersticken, untergehen, wenn das Cavum phar. nas. anstatt glattwandig und lufterfüllt zu sein, mit einer höckerigen Fleischmasse gepolstert ist, die weder reflectiren, noch selbst in Schwingungen versetzt werden kann; in hochgradigen Fällen vermögen jene auch nur in geringem Maasse einzudringen. Je weniger scharf, bestimmt, d. h. je kürzer diese Consonanten ausgesprochen werden, je schwächer das Geräusch, um so vollständiger ist die Unterdrückung. Werden sie aber lange angehalten, bleiben Lippen und Zungenspitze länger in ihrer erforderlichen Thätigkeit, wird kräftig nachhaltig Luft gegeben, dann kommt in Folge stärkerer Resonanz der Kopfknochen, besonders des Oberkiefers und der Nasenhöhlenluft eine deutliche Aussprache zu Stande.

Von anderen Consonanten sind es gewöhnlich „l“ und „r“, die in Folge träger ungenügender Thätigkeit der Zunge allzu kurzer, abgesetzter Aussprache verschwommen, undeutlich zu Gehör kommen. Durch eine lebendige, scharfe Aussprache der Consonanten, die darin besteht, dass Lippen, Zunge, Gaumensegel energisch sich bewegen und die gehörige Zeit in dieser Bewegung verharren, durch einen weichen reinen, namentlich von Zungendruck freien Tonansatz, Umstände, welche sowohl völligen Abschluss des Cavum phar. nas. hervorbringen als auch den Ton frei, unbehindert zur Mundhöhle herausströmen lassen, kann es geschehen, dass die sprachentstellende Wirkung der vergrösserten Rachentonsille sehr verdeckt wird.

Geschwächt wird aber der Klang unter allen Umständen, denn die Erschütterungen, Schwingungen des Gaumensegels können sich nicht fortpflanzen, sie finden statt der Luft ein ungeeignetes, unbrauchbares Medium; die Resonanz ist vermindert, aufgehoben, wie wenn z. B. ein Violinkasten zum Theil mit einem Tuche ausgestopft wäre, es wird mehr oder weniger ohne Schlundgewölbe gesprochen. In hochgradigen Fällen und bei träger ungeschickter Thätigkeit der Organe, ist die Entstellung der Sprache eine ganz charakteristische, (Meyer nennt sie „todte“ Sprache), man glaubt zu hören — verschiedene Angehörige von Patienten stellten so die Diagnose selbst — dass Etwas hinter der Nase, hinter dem Gaumensegel sich befindet, das den Schall des Wortes, der Silbe, sofort nach dem Entstehen abschneidet. Das Singen ist mehr oder weniger unmöglich oder sehr erschwert, weil das Gaumensegel nicht in erforderlichem Grade empor-

steigen und in der Hebung gehalten werden kann. Die Hypertrophie mittleren Grades hat auch stets eine Dämpfung der Stimme zur Folge, sie ist kürzer von Klang, nicht metallisch, weniger fernend, weittragend, das Piano klingt schwächer.

Um den Ausfall an Klang zu ersetzen, das Hinderniss zu überwinden, werden Lungen und Kehle oft über das Maass angestrengt, es erfolgt krankhafte Ermüdung der Stimmritzenschliesser, insbesondere des eigentlichen Stimmmuskels (der Thyr. arytan. intern.), eine Schwächung der Stimme tritt ein nach und nach. Wie bei dem Misslingen der Nasendouche erwähnt wurde, tritt das Velum schon mit der Geschwulst am Dache in Berührung, wenn diese nur einen Centimeter hoch ist; das Velum hat also bei hohen Tönen einen Gegendruck zu überwinden, es muss seine Kräfte auf's Höchste anspannen; es wird auf die Dauer durch Ueberanstrengung seine Leistungsfähigkeit und damit auch die der Stimme überhaupt herab gesetzt.

In gleicher Weise bewirkt auch der chronische Rachencatarrh nach meiner Meinung eine Schädigung der Stimme.

Die Höcker, Verdickungen der Schleimhaut verhindern, beeinträchtigen den Reflex, es bilden sich Klangschatten, der Ton erleidet Einbusse, wird geschwächt, er trägt nicht, fernt nicht. Es schwellen beim Singen die Follikel noch mehr auf, in Folge der mit der Exspiration verbundenen Stauung des venösen Blutes, der Hals wird erhitzt, trocken, schmerzhaft müde, woraus ein neues Hinderniss entsteht; der Sänger oder Redner forcirt, um durchdringend zu singen. Auf die Dauer verliert die Stimme ihr Metall, (durch schleichende Entzündung, Atrophie einzelner Muskelbündel?) gleichwie ein Gummistrang, der oft auf's Aeusserste gedehnt, seine Zusammenziehungsfähigkeit, seine Elasticität unrettbar einbüssen muss.

Ich habe sowohl nach Heilung des chronischen Rachencatarrhs mit der von mir angegebenen galvanocaustischen Methode, sehr oft von Patienten vernommen, dass sie klangvoller, heller sprächen, die Stimme wieder ausdauernd sei und frisch klinge, als auch Andere gesehen, die durch jahrelang bestehenden chronischen Rachencatarrh ihre frühere metallreiche Stimme verloren hatten.

Die perlgraue, bläuliche Farbe der Stimmbänder, die breite, dicke, gleichmässige Entwickelung derselben, Schärfe der freien Ränder, die normale Beweglichkeit, bewiesen, dass eine Singstimme vorhanden

gewesen war.*) Nicht chronischer Catarrh der Stimmbänder, der Kehle, sondern der des Rachens hatte den Verlust verschuldet.

Gerhard**) erinnert an die Angabe von Philipaux, dass bei bestehenden Rachenentzündungen Stimmbandlähmungen durch electrische Behandlung nicht heilbar seien und führt an, dass er 2 Mal paralytische Aphonien durch den electrischen Strom erst dann zur Heilung gebracht hätte, nachdem die hypertrophischen Gaumenmandeln operirt worden waren. Er glaubt, dass vom Rachen aus der für die Stimme im Gehirne eingeräumte Central-Apparat gereizt werden und so Lähmungen entstehen könnten.

Er wäre demnach auch möglich, dass der chronische Rachencatarrh eine häufige und schädliche Reizung des Centralapparates ausübe, und dass auch hierdurch schwächend, lähmend, ernährungsstörend auf die Stimmmuskeln eingewirkt werde.

Einen hierher gehörigen Fall beobachtete ich in letzter Zeit. Ein junger Offizier, Art.-Lt., consultirte mich wegen Heiserkeit, die er sich durch lautes Commandiren zugezogen haben will. Oft habe er an Halsentzündung zu leiden. Die Untersuchung ergiebt Hypertrophie der Mandeln, besonders der linken, dicke Granulationen auf der hinteren Rachenwand, an den Seiten, hinter den hinteren Gaumenbögen bohnenförmige Hervorragungen. Der Spiegel zeigte bei Tonangabe die Stimmritze unvollkommen geschlossen, besonders hinten; in der ganzen Kehle zitternde Bewegungen; die Stimmbänder waren bemüht in ihrer Stellung, Spannung zu bleiben während des Tones, aber ihre Kraft liess immer nach, sie verbreiterten und verschmälerten sich abwechselnd. In Folge dessen war der Ton wacklig, tremulirend und schwach, mit wilder Luft vermischt.

Am zweiten Tage nach (galvanocaustischer) Verkleinerung der Mandeln, als Patient sich wieder vorstellte, wurde ein klarer kräftiger fester Ton hervorgebracht, der Spiegel zeigte normale Stimmbildung. Die Erbreiterung des Ansatzrohres hatte gewiss Antheil an diesem Erfolge, aber ein besonderer Umstand scheint mir in diesem Falle beachtenswerth.

Die linke grössere Mandel war an den hinteren Gaumenbogen angelöthet, hing also wie ein Bleigewicht am Velum, wenn es in die

*) Oft fand ich das linke Stimmband etwas schmäler; einige Male war es das rechte, alsdann erhielt ich auf Befragen stets die Antwort, dass man „linkshändig“ sei.

**) Volkmann'sche Sammlung Nr. 36.

Höhe gehen sollte, störte die Beweglichkeit in hohem Grade. Die Tonbildung war dadurch gehindert, gewaltsame Athemgebung, krampfhafte Anstrengung der Stimmbänder sollten die Störung überwinden, wodurch die Stimme bedenklichen Gefahren ausgesetzt wurde.

Schonung, Beseitigung des Rachencatarrhs waren noch erforderlich, ferner, wie ich dies stets empfehle bei geschwächten Organen, sollte kunstgerechtes Sprechen erlernt werden. Denn richtiger Gebrauch des Athems, Geläufigkeit von Zunge und Lippen, Beweglichkeit des Gaumensegels, kurz scharfe Aussprache der Consonanten erleichtern in höchstem Grade der Kehle die Arbeit.*)

Meyer berichtet — um wieder auf das eigentliche Thema zurückzukommen — dass öfter trotz Beseitigung der Geschwulst im Cavum phar. nas. die „todte“ Aussprache von „m, n, l“ nicht geschwunden sei, dass noch Sprechübungen erforderlich gewesen wären.

Auch mir kamen mehrere derartige Fälle vor. Ich zeigte alsdann den Patienten, dass sie zu kurze Zeit bei den Consonanten verweilten, — woran die lange Jahre hindurch verminderte Klangempfindung und Schlaffheit der Lippen Schuld sein mögen — dass sie bei „m“ den Mund zu rasch öffneten, bei „n, l, d, r“ mit der Zungenspitze zu flüchtig den harten Gaumen (vorne) berührten.

Schon bei normalen Verhältnissen werden diese Buchstaben dadurch völlig undeutlich. Sie sollten die Consonanten lange anhalten, möglichst singend tönend aussprechen, zu diesem Behufe 2—3 Mal täglich $\frac{1}{2}$—1 Stunde mit bequemer Tonstärke lesen, vorher einige Male das A-B-C üben.

Nach aufmerksamer Befolgung dieser Vorschrift war die Sprache innerhalb weniger Wochen rein und klar.**)

Nasale Sprache.

Ganz anders und für ein geübtes Ohr sofort zu unterscheiden ist die durch Unregelmässigkeiten in der Nasenhöhle verursachte Veränderung der Sprache. Man hört, dass der Klang verhindert ist aus der Nase herauszutreten, er befindet sich in einer Sackgasse.

---

*) Sehr empfehlenswerth ist: Gymnastik der Stimme von Oscar Guttmann. (Leipzig 1872, Weber).

**) Eine auffallende Verdickung des Gaumensegels, so dass hierdurch nach Entfernung der Geschwulst, Athem und Aussprache ungebessert und ungeheilt blieben, habe ich im Widerspruch mit Meyer noch nicht gesehen.

Je weiter nach vorne das Hinderniss sich befindet, um so mehr brummt die Nase mit; ist die Choanen-Mündung verstopft, so nähert sich die Verunstaltung der Stimme der vorhin besprochenen Art, der Ton wird stumpf, kurz.

Eine Abschwächung erfährt der Ton, indem Geschwülste an der unteren Muschel die Schwingungen des harten Gaumens dämpfen, verhüten, dass sie alle auf die Luft der Nasenhöhle sich fortpflanzen, indem ferner Polypen und Schleimhautlockerung den Luftgehalt der Höhle vermindern, nicht schwingungsfähige Körper an deren Stelle sich befinden. Knöcherne Verengungen, Verbiegung der Scheidewand verursachen, dass der Ton nicht frei ausströmen kann, die Nasenknochen werden abnorm stark erschüttert und brummen mit in hörbarem Grade. Undeutliche träge Aussprache, unvollständiger Abschluss des Nasenrachenraumes vermehren Dämpfung und nasalen Charakter des Tones.

Andere Arten der nasalen Sprache, z. B. die auf Lähmung oder Defecten des Gaumensegels beruhenden gehören nicht hierher, doch sei es gestattet, einen seltenen Fall kurz zu erwähnen.

Der Knabe H. aus Remscheid, 10 Jahre alt, gesund, ist sehr geweckten Geistes, hat aber, seitdem er überhaupt sprechen kann, wie sein Vater berichtet, einen hässlichen Sprachfehler.

Alle Silben, die ein „s“ enthalten, spricht er vollständig nasal und unverständlich, wie bei vollkommener Gaumensegellähmung oder Wolfsrachen. Er konnte also das „s“ nicht aussprechen, desgleichen nicht „x“.

Vergeblich waren bisher alle Bemühungen, Auskunft über das Uebel und Beseitigung desselben zu erzielen; eine Untersuchung der Nasenhöhle hatte nicht stattgefunden.

Nasenhöhle und Nasenrachenraum wurde durch die Inspection normal erkannt; dagegen war von der Nase aus zu sehen, wie das Velum bei „s“ herunterfiel, als wenn „m“ oder „n“ gesprochen worden wäre. Es handelt sich also um eine, seit den ersten Sprechversuchen bestehende, fehlerhafte, ungeschickte Thätigkeit des Velums bei der Bildung des Consonanten „s“.

Ich machte dem Knaben vor, wie ich mit aufeinandergesetzten Schneidezähnen ein summendes Geräusch hervorbrachte, er verstand mich bald, und nach etwa $\frac{1}{2}$—$\frac{3}{4}$stündlicher Bemühung konnte er „s“ und die damit verbundenen Consonanten aussprechen, das Uebel war verschwunden.

Täglich mehrfach anzustellende Uebung, das „s“ summend lange anzuhalten, sollten die Geläufigkeit hervorbringen.

Der Knabe blieb von der Stunde an von dem Fehler befreit, zum grossen Erstaunen und lebhafter Freude der Seinigen wie der Lehrer in der Schule, die sich die plötzliche Herstellung einer natürlichen reinen Sprache nur durch eine Operation erklären wollten.

Verhältniss der Schwerhörigkeit zu den besprochenen Krankheiten.

Unter den 130 untersuchten (125 davon operirten) Fällen von Nasenpolypen befanden sich 2 Patienten mit progressiver Schwerhörigkeit, 3 alte 60—70jährige Herren mit chronischem Catarrh ohne subjective Geräusche.

Die Uebrigen erfreuten sich gesunden Gehörs und gaben nur vereinzelt an, bei acuter Steigerung der Verstopfung durch frischen Schnupfen, vorübergehend bisweilen auf diesem oder jenem Ohre dumpfer gehört, Druck empfunden zu haben.

Mit chronischem Nasencatarrh „Stockschnupfen“ behaftet waren 125; davon wurden operirt 80, die übrigen theils bloss untersucht, theils durch Einblasungen von dem einfachen nicht hypertrophischen Catarrh geheilt; schwerhörig waren mehrere in Folge abgelaufener eitriger Trommelhöhlenentzündung; durch chronischen Catarrh 8, davon 3 über subjective Geräusche klagten.

Diejenigen, die nebenbei an hypertrophischer Rachentonsille litten, oder denen Polypen aus den Choanen hinausgewachsen waren, berichteten am Meisten, bei Erkältungen oft Erscheinungen mässigen acuten Ohrcatarrhs verspürt zu haben.

Die Vergrösserung der Rachentonsille wurde 92 Mal angetroffen und davon 72 Fälle operirt. Schwerhörige befanden sich unter ihnen nur 36.

Hierbei ist jedoch zu bedenken, dass fast Alle in der Kinderzeit einige Jahre an Schwerhörigkeit litten; sie verlor sich deshalb, weil die Höhle im Wachsen die Geschwulst übertraf und dadurch ihr Einfluss auf die Tubenmündung weniger und weniger wurde.

Der Zustand des Schlundgewölbes ist also von grösserer Bedeutung für das Ohr, wie derjenige der Nasenhöhle.

Ist es auch zugegeben, dass die gefässreiche Geschwulst „Erkältungen“, Entzündung in dem Raume begünstigt, denselben zu einem

Locus minoris resistentiae stempelt, dass Mittelohrcatarrh, vielleicht Schwellung des von Gerlach als Tubenmandel bezeichneten Balgdrüsenlagers der Tuba Eustach. dadurch oft hervorgerufen und unterhalten werden wird, da letztere und das Schlunddach ja gemeinsam von Aesten der Art. pharyngea ascendens versorgt werden, so glaube ich doch, dass die hochgradigsten, hartnäckigsten Schwerhörigkeiten mechanisch durch die hypertrophische Rachentonsille erzeugt werden. Die Geschwulst verhindert, dass beim Schlucken das Gaumensegel und mit ihm die Tubenwülste sich in dem nöthigen Maasse heben, sich frei bewegen.

Wie schädlich diese Wirkung sein muss, erhellt daraus, dass, wie meine Spiegeluntersuchungen nachgewiesen haben, die Tubenspalte erst im Augenblicke der höchsten Hebung jener Theile, auf der Höhe des Schluckens klafft. Zur ferneren Erläuterung des Gesagten lasse ich einen Abschnitt aus dem in der Berliner Klin. Wochenschrift 1875 No. 41 veröffentlichten Aufsatz*) folgen:

„Die Bewegung des Tubenwulstes ist eine so auffallende, dass wohl kein Zweifel darüber sein kann, dass die Natur sie beabsichtigt hat, dass sie nothwendig ist für die Gesundheit des Gehörs. Es steht bei mir fest, dass ohne diese Abhebung des Tubenwulstes der Tensor. veli i. e. der Dilator tubae auch nur mangelhaft zu wirken, nur ungenügend die Tuba zu eröffnen vermag. Als Beweis gilt mir die Erfahrung, dass Schwerhörige, die zugleich an vergrösserter Rachentonsille litten, entweder viel besser oder ganz normal hörten, sobald die Geschwulst entfernt war, und zwar ohne dass eine Behandlung der Ohren stattgefunden hatte.

Die über und hinter dem Tubenwulste sitzende Geschwulst verhinderte die Bewegung, das Abheben des Tubenwulstes von der vorderen Wand des Tubencanals, es wurde vielmehr die Tubenmündung beim Schlucken zwischen Gaumensegel und Geschwulst gepresst, geschlossen anstatt geöffnet, und dadurch die Ventilation der Trommelhöhle mehr oder minder unmöglich gemacht.

Schwerhörigkeiten, die 5—10 Jahre oder länger bestanden hatten, wogegen fachmännische Behandlung nur einen vorübergehenden Erfolg erzielte, die aber theils unmittelbar nach der ersten oder zweiten Sitzung gebessert und von da an mit fortschreitender Beseitigung der

---

*) Neue Beobachtungen über das Verhalten der Rachenmündung der Tuba und über die Thätigkeit der Muskulatur des Schlundkopfes.

Geschwulst völlig und dauernd geheilt wurden, können nicht wohl begründet gewesen sein in Schwellungszuständen, Entzündungen im schallleitenden Apparate, sondern es muss die durch Anwesenheit der Geschwulst bedingte mechanische Absperrung der Tubenöffnung, wie oben ausgeführt, angenommen werden.

Wie sehr die Beweglichkeit, das Emporgehen des Gaumensegels (wovon die Abhebung des Tubenwulstes ja abhängig ist) gestört wird, erhellt daraus, dass nach der Operation besonders der die Rosenmüller'schen Gruben ausfüllenden Geschwulsttheile, sofort die vorher leicht auszuführende Rhinoscopie und rhinoskopische Application des Galvanocauters nur schwer oder gar nicht mehr gelingen, weil das Velum bei leisester Bewegung sich der hinteren Wand anschmiegt, die Durchsicht aufgehoben ist.

Das Sprechen und namentlich das Singen und Halten hoher Töne, die bekanntlich ein starkes Emporsteigen des Velums erfordern, muss beschwerlich, sehr gehindert sein, worauf Meyer schon aufmerksam machte, weil die Geschwulst sich dem widersetzt. Es genügt daher nicht immer, bloss die Kehle zu untersuchen bei Störungen der Singstimme.

Meyer hebt ferner hervor, dass für die mit Hyp. tons. pharyng. verbundene Schwerhörigkeit charakteristisch sei, dass sie lange heilbar bliebe, dass recht oft erst nach geschehener Entfernung der Vegetationen die Lufteinblasung die Hörfähigkeit zum Normalen zu steigern vermochte, während sie vorher nicht dazu im Stande war, dass in einigen Fällen ohne jegliche Behandlung der Ohren, allein durch die Operation das Gehör hergestellt worden sei.

Die Erfahrungen Meyer's kann ich ganz und gar bestätigen und glaube zum Theil sie erklären zu dürfen durch meine obige Auffassung von der Wirkungsweise der Geschwulst auf die Tubenöffnungen beim Schlucken."

Von jeher wurde bei Mittelohrcatarrhen grosses Gewicht gelegt auf den Zustand des Rachens, man wird aber, nachdem ich nachgewiesen habe, dass die Rachentonsille sehr häufig — gewiss nicht viel weniger oft als die Gaumenmandel — hypertrophisch vorkommt, nicht unterlassen können, auch den Schlundkopf jedes chronisch Schwerhörigen zu untersuchen. Ist die erforderliche Uebung im Untersuchen und Operiren erlangt, so wird man durch die meist rasch, sehr selten langsamer sich einstellenden, oft un-

erwarteten Erfolge dahin getrieben werden, in Zukunft keine Zeit und Mühe mehr zu verlieren mit Luftdouche und Injectionen, bevor nicht der Schlundkopf in einen normalen Zustand gebracht worden ist.

Herr Professor Köster in Bonn hatte die Freundlichkeit, eine Anzahl Geschwülste zu untersuchen und nachstehenden kurzen Bericht mir gütigst zukommen zu lassen.

I. Nasenpolypen von einem Patienten, der gegen 30 Jahre lang mit dem Uebel behaftet war, einige Male mit der Zange operirt wurde. Die Polypen bluteten ziemlich stark trotz galvanocaustischer Operation.

1. Kirschgrosser Knoten.

Von vielen punkt- bis erbsengrossen Cysten durchsetzt. Cysteninhalt: Detritus, Eiterkörperchen und grosse körnige Haufen. Durchweg sind die Cysten mit Flimmerepithel ausgekleidet. Oberfläche hat gleichfalls Flimmerepithel. Das Zwischengewebe ist ein lockeres, maschiges, nur an einzelnen Stellen zellreiches Schleimhautgewebe oder schlechtweg ein oedematöses Schleimhautgewebe, nicht Schleimgewebe, das kein einziger der Polypen besitzt.

Die Diagnose wäre demnach kurz: oedematöser Schleimhautcystenpolyp.

2. Ein etwa gleichgrosser Tumor.

An der Oberfläche mehr geschichtetes Epithel, darunter querfibrilläres Bindegewebe, sehr gefässreich. Dann folgt oedematöses Schleimhautgewebe, ziemlich zellreich.

Diagnose: oedematöser Schleimhautpolyp.

3. Ein Zwilling — besteht in der einen Hälfte aus oedematösem Schleimhautcystenpolyp, in der anderen aus oedematösem Schleimhautpolyp ohne Cysten.

II. Grosse Masse von Knoten von einem seit ca. 20 Jahren kranken, etwa 33jährigen Patienten. (Es waren an 30 grössere und 40 kleine Polypen innerhalb mehrerer Wochen entfernt worden).

Ein Theil derselben ist oedematöser Schleimhautpolyp ohne Drüsenreste und ohne Schläuche; ein anderer Theil hat viel Drüsenschläuche. Oberfläche und Schläuche tragen Flimmerepithel. Ein anderer Theil

ist sehr zellreich, fast sarcomatös und enthält lange gewundene Flimmerepithelschläuche.

In den grössten Knoten sehr stark erweiterte Drüsenschläuche und ausgesprochene Sarcomstructur in der Tiefe.

Diagnose: sarcomatöse Schleimhautdrüsenpolypen.

Die grossen Knoten sind fibrös und enthalten zahlreiche kleinere und grössere Cysten mit Flimmerepithel und fibröse Cystenpolypen.

Die Kleineren enthalten keine Cysten und keine Drüsenreste und sind nur oedematöse Schleimhautpolypen.

III. Geschwülste von der concaven Fläche der unteren Muschel (vgl. Stockschnupfen).

1. Ein traubenähnliches Geschwülstchen (Figur 4) ist oedematöser, gefässreicher und zellreicher Schleimhautpolyp. Keine Drüsen.

Oberfläche: Flimmerepithel.

2. Eine Reihe runder oder länglicher, erdbeer-raupenähnlicher. derber, feinhöckeriger Knötchen, die alle ziemlich breite Basis haben (Figur 5 und 6).

An der Oberfläche durchweg Flimmerepithel. In den peripheren Schichten oedematöses Schleimhautgewebe mit vielen Gefässen.

In den tieferen Schichten angiomatös mit stellenweise kleinzelligem Zwischengewebe. Von der Oberfläche senken sich breite, lange Schläuche ein, die Flimmerepithel tragen. Die acinösen Drüsen, d. h. die Acini dieser liegen dicht bei einander. Zwischen ihnen viel Lymphkörperchen.

In der Tiefe bilden die Blutgefässe weite Räume, die man theilweise als förmliche kleine Cysten sieht.

Diagnose: angiomatöse Schleimhaut und Schleimhautdrüsenpolypen.

IV. Epithelreiches Papillom mit spärlichen Bindegewebszellen. (Siehe Fall W., Seite 68).

Das Epithel sitzt mehr geschichtet radiär auf und hat an der Oberfläche einige Lagen von Plattenepithelien, die verhornt sind, also wie bei der Haut. Nur sind die radiären Epithelien enorm lang, spindelförmig und cylindrisch.

V. Rachentonsillen.

Der grössere Theil der Geschwülste stellt eine einfache zellige Hyperplasie der Rachentonsille dar: starke Lymphzelleninfiltration

des ganzen bindegewebigen Muttergewebes bis unter das Epithel. Starke zellige Schwellung der Follikel, die aber immer noch scharf begrenzt sind. In einzelnen grösseren Follikeln ist das Reticulum fast ganz eingeschmolzen.

Sehr gefässreiches, stark injicirtes und enorm zellreiches Bindegewebe. In einem kleineren Theil der Knötchen sind die Krypten sehr tief und weit, theilweise abgeschnürt und bilden so mikroskopische Cystchen — sämmtlich mit Flimmerepithel ausgekleidet.

Ein Knötchen ist papillär. Zwischen den Papillen senken sich tiefe Kryptenschläuche ein, die mit hohen Flimmerepithelien ausgekleidet sind. Zu Abschnürung und cystöser Erweiterung ist es nicht gekommen. Die Follikelschwellung und lymphoide Infiltration wie oben.

Acinöse Drüsen sind in keinem all dieser Knötchen vorhanden.

Verschiedene Knötchen der Rachentonsille eines 8jährigen Kindes zeigten sich als einfach zellige Hyperplasie einer Follikelgruppe. Zwischen den sehr vergrösserten Follikeln liegen einige kleine und eben erst sichtbare, wahrscheinlich neu gebildete. Keine Krypten.

Herr Dr. Frank, Assistenzarzt im hiesigen Bürgerhospital, war so gütig, im Laboratorium des Herrn Oberarztes Dr. Riegel mehrere Male frisches Ozaenasecret zu untersuchen. Es fanden sich nur zahlreiche Eiterkörperchen, krümeliche Detritusmassen und einzelne Epithelreste.

Inhalts-Verzeichniss.

Seite

Vorwort.

Einleitung 1

Untersuchung der Nasenhöhle von vorne 6

Untersuchung der Choanenmündung der Nasenhöhle und des Nasenrachenraumes 9

Krankheiten der Nasenhöhle 13

- Der acute Catarrh 13
- Der chronische Catarrh 17
- Missbildungen in der Nasenhöhle 28
- Ozaena 30
- Syphilis der Nasenhöhle 46
- Geschwülste in der Nasenhöhle 52
- Bösartige Geschwülste der Nasenhöhle 69
- Epistaxis 71
- Fremdkörper 73

Krankheiten des Nasenrachenraumes 74

- Geschwüre 74
- Hypertrophie der Rachenmandel 77
- Folgen der Verstopfung der Nasenhöhle und des Nasenrachenraumes 92
- Veränderung der Sprache und Stimme durch Geschwülste im Nasenrachenraume 96
- Nasale Sprache 100
- Verhältniss der Schwerhörigkeit zu den besprochenen Krankheiten 102

Anhang 105

Druck von G. Bernstein in Berlin.

IV.

V.

VI.

I.

II.

III.

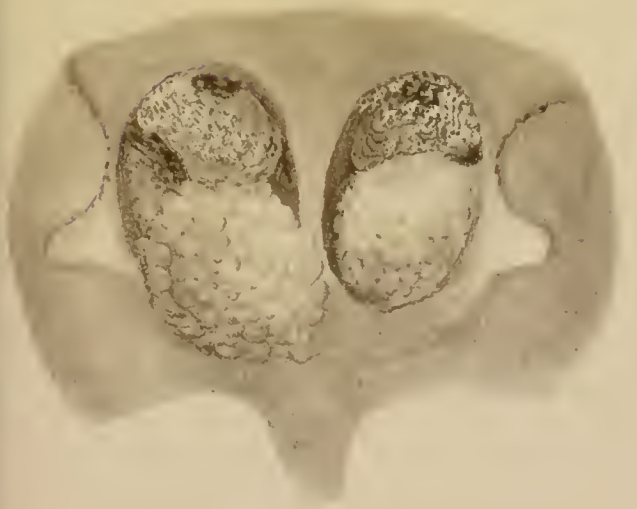

VII.



Alb. Schütze Lith. Inst. Berlin